

# PRESENTACIÓN DE CASOS

## MASA NASAL CONGÉNITA: QUISTE EPIDERMOIDE

Congenital nasal mass: epidermoid and dermoid cyst

*Gilberto Eduardo Marrugo-Pardo<sup>1</sup>, Julio César Torres-Pazmiño<sup>2</sup>*

1. *Profesor Asociado Unidad de Otorrinolaringología, Departamento de Cirugía, Facultad de Medicina de la Universidad Nacional de Colombia, Bogotá. Jefe Servicio Otorrinolaringología Pediátrica Fundación HOMI.*
2. *Residente III año Otorrinolaringología. Facultad de Medicina, Universidad Nacional de Colombia, Bogotá.*

Correspondencia: [jctorrespaz@unal.edu.co](mailto:jctorrespaz@unal.edu.co)

### Resumen

Las masas nasales congénitas de la línea media son poco frecuentes, pero ante la sospecha clínica debe realizarse una valoración completa que incluya imágenes diagnósticas para descartar origen intracraneal. Se presenta un caso clínico con la presencia de dos entidades clínicas de diferentes características histológicas junto con una revisión de la literatura.

**Palabras clave:** neoplasias, neoplasias de oído, nariz y garganta, congénito, quiste epidermoide, quiste dermoide.

**Marrugo-Pardo GE, Torres-Pazmiño JC.** Masa nasal congénita: quiste epidermoide. *Rev.Fac.Med.* 2010; 58: 348-352.

### Summary

Congenital midline nasal mass are infrequent but before the clinical suspicion should be carried out a complete evaluation that includes diagnostic images with the aim of ruled out intracranial lesion. This paper presented a clinical case with two clinical entities of different histological characteristic together with a revision of the literature.

**Key words:** neoplasms, otorhinolaryngologic neoplasms, congenital, epidermoid cyst, dermoid cyst.

**Marrugo-Pardo GE, Torres-Pazmiño JC.** Congenital nasal mass: epidermoid and dermoid cyst. *Rev.Fac.Med.* 2010; 58: 348-352.

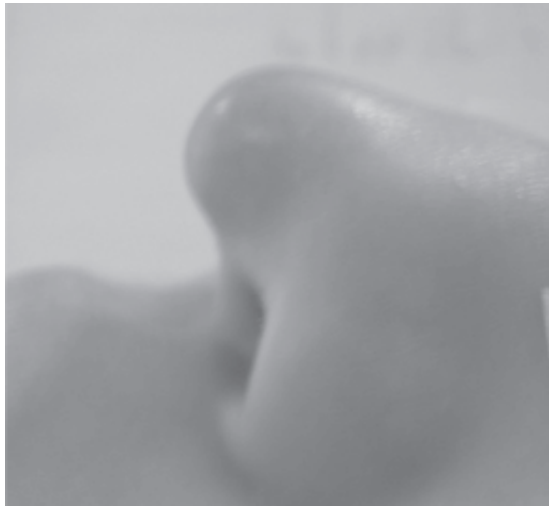### Introducción

Las masas de la línea media en los niños constituyen un reto desde el punto de vista diagnóstico y de abordaje terapéutico. Las imágenes con las que contamos hoy en día, especialmente la combinación de tomografía computada y resonancia magnética han simplificado la primera tarea. El abordaje quirúrgico, por el contrario tiende a ser cada vez menos invasivo requiriendo equipos interdisciplinarios que disminuyan los

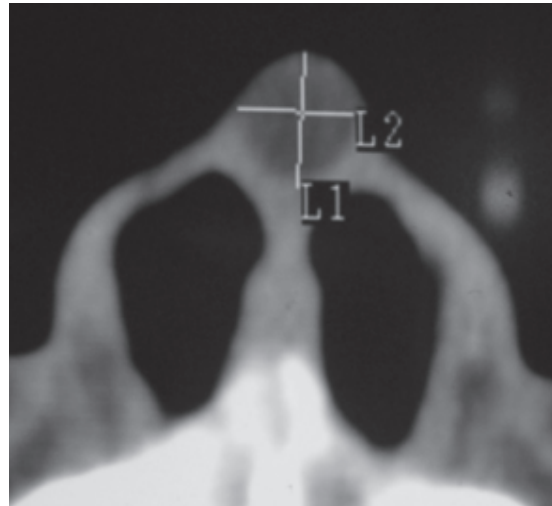
efectos adversos de grandes vías de acceso utilizadas en el pasado. El seguimiento a largo plazo de este paciente en particular llevó a encontrar una doble patología, caso muy inusual.

### Caso clínico

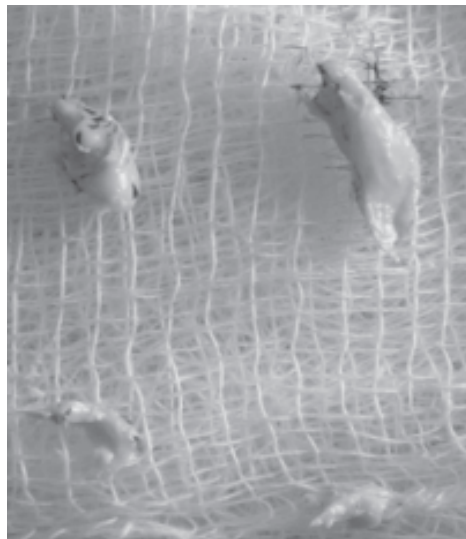
Paciente masculino de cuatro años de edad conocido porque dos años antes había consultado por masa en punta nasal de crecimiento lento (Figura 1) de consistencia blanda, no dolorosa,



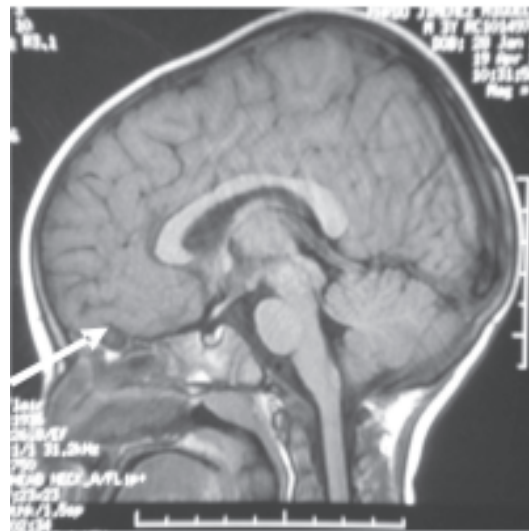
**Figura 1.** Lesión inicial en punta nasal (vista lateral)



**Figura 2.** Lesión inicial en imagen de TAC corte axial



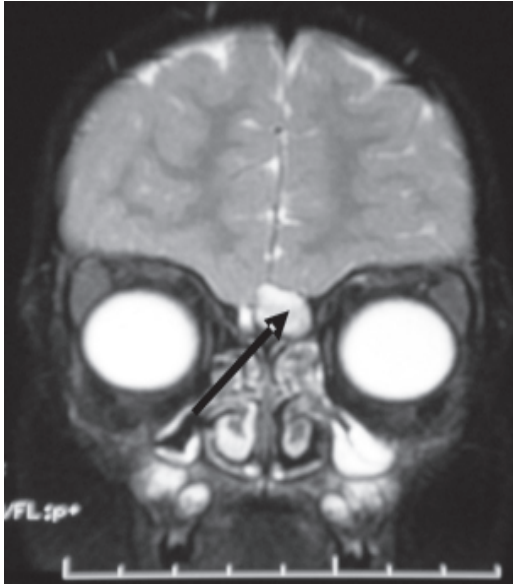
**Figura 3.** Patología macroscópica



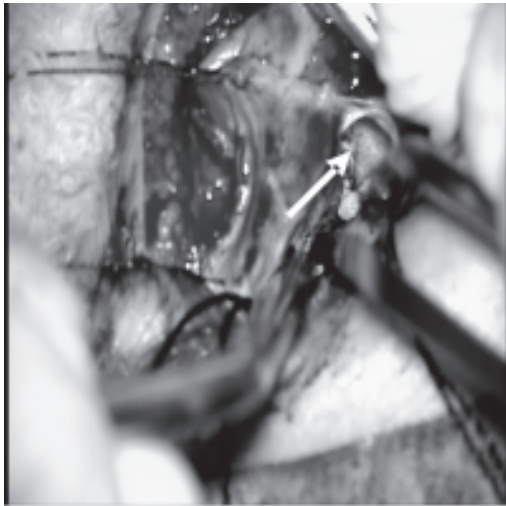
**Figura 4.** Imagen de RM postoperatoria con lesión en fosa anterior (flecha)

color rojizo, no pulsátil y sin aparente sitio de drenaje, las imágenes de ese entonces no indicaban comunicación de la masa con fosa anterior craneal (Figura 2) por lo cual se llevó a cirugía y por abordaje abierto se resecaron dos lesiones que mostraron macroscópicamente un aspecto blanco-amarillento y consistencia blanda, la patología reportó quiste de inclusión epidérmica (Figura 3). Los controles postoperatorios al mes, tres meses y un año evidenciaron adecuada evolución.

A los 18 meses se realizó resonancia magnética por control de neurología debido a antecedentes convulsivos a temprana edad y en las imágenes se encontró una masa de aspecto quístico en fosa anterior con comunicación hacia región nasal (Figuras 4 y 5). Se valoró con neurocirugía y se decidió llevar a resección conjunta en donde se realizó exploración endoscópica transnasal que no permitió acceder a lesión por lo cual se abordó por vía



**Figura 5.** Imagen de RM postoperatoria con lesión en fosa anterior (flecha)



**Figura 6.** Exposición de la lesión de fosa anterior (flecha)

transcilar hasta acceder a fosa anterior donde se identificó y resecó quiste que reportado por patología como dermoide (Figura 6).

### Discusión

Las masas que comprometen la nariz en niños exigen de un estudio adecuado para determinar

su origen, definir el diagnóstico y planear el manejo. La presentación clínica de las mismas presenta variaciones y rasgos característicos que en ocasiones orientan al clínico; entre las masas o tumores congénitos benignos cuya incidencia esta entre 2-5 / 100.000 nacidos, se hallan con más frecuencia los quistes dermoides, encefaloceles y gliomas nasales, sin embargo siempre debe considerarse como diagnóstico diferencial otras lesiones (1,10).

### Quistes dermoides

Los quistes dermoides de la nariz representan del 1 al 12% de todos los de su clase y parecer afectar más a los varones. Derivan del ectodermo y mesodermo y están revestidos por epitelio escamoso y contienen tejido anexial (ej folículos pilosos) (2,3). Su etiología parece corresponder a una inadecuada regresión del divertículo de la dura que ocupa el espacio prenasal hacia el segundo mes de gestación, por lo tanto siempre es importante descartar su extensión intracraneal por las complicaciones que pueden generarse, por lo cual las imágenes son indispensables. Su aspecto clínico es el de una masa firme, ocasionalmente lobulada, no pulsátil, no compresible y que no transilumina (3,11).

### Encefaloceles

Son herniaciones de tejido del sistema nervioso central (meninges, cerebro o sistema ventricular) asociadas a un defecto craneal y/o fístula de LCR debidas a un inadecuado cierre del neuroporo que lleva a un incompleto cierre de las suturas craneales; generalmente se manifiesta en la glabella como una masa azulada, suave, pulsátil, compresible que se puede transiluminar. Histológicamente se caracteriza por la presencia de tejido meníngeo lo cual lo diferencia del glioma (1,3).

### **Gliomas nasales**

Cerca del 60% son extranasales y un 10% combinados, tienen una relación 3:1 a favor de los varones (4). Son lesiones constituidas por tejido del SNC pero sin conexión con él, que se aprecian como masas sobre el dorso nasal o lateral a éste, de color rojizo, con telangiectasias, firmes al tacto no compresibles ni pulsátiles y que no transiluminan (3). Histológicamente se observan islotes no encapsulados de astrocitos y células gliales dispuestas en un estroma fibromuscular, pueden observarse células gigantes multinucleadas y neuronas junto con cambios reactivos (1).

### **Quistes epidermoides o de inclusión epidérmica**

Dentro del grupo de los quistes son quizás los más frecuentes y afectan a ambos géneros por igual. (5). La génesis de dichos quistes puede deberse a la migración de un fragmento de epidermis hacia el seno de la dermis en donde prolifera y produce queratina; es posible que presente un área desprovista de folículos pilosos (6). Son lesiones que generalmente se pueden hallar en la cara o en la región de implantación del pabellón auricular entre otros sitios, la cápsula del quiste está revestida por epitelio escamoso estratificado que produce queratina. Su aspecto corresponde a masas redondas, generalmente únicas, blanquecinas, de consistencia blanda a la palpación y móviles, su tamaño depende de su tasa de crecimiento la cual puede variar (pueden ser de tamaño menor y quedarse estables o crecer progresivamente).

Generalmente se comunican con el exterior a través de un estrecho canal lleno de queratina (amarilla y blanda) el cual a veces puede ser imperceptible. Pueden permanecer asintomáticos hasta que presentan inflamación o sobreinfección (7) y su ruptura genera una re-

acción granulomatosa a cuerpo extraño (4). Se encuentran en la literatura reportes de proliferación de la cápsula del quiste que incluyen lesiones malignas, benignas e infecciosas de tipo viral (asociadas a virus de papiloma humano) (4).

El manejo debe ser quirúrgico teniendo en cuenta que incluya la completa extracción de la cápsula para evitar recurrencias. Generalmente se usa la técnica de rinoplastia abierta pero hay reportes del uso de endoscopia transnasal para su resección (8).

### **Hemangiomas**

Son malformaciones vasculares de la piel, mucosa, músculo, glándulas o hueso, cerca del 65% son superficiales y 22% mixtos (4,9). Generalmente se observa como una masa violácea o azulada por su componente vascular pero en ocasiones puede estar cubierto de piel normal y confundir el diagnóstico, no es raro hallarlas en la punta nasal (1). El manejo puede ser expectante esperando una involución de la lesión o puede intervenir dependiendo del compromiso funcional que ocasione o de la deformidad estética presente (3).

### **Conclusión**

La evaluación de las masas congénitas nasales requiere del conocimiento de las manifestaciones de cada entidad de forma que se pueda acercarse con certeza a un diagnóstico oportuno de la mano de una adecuada valoración de las imágenes radiológicas. El seguimiento continuo de la evolución de una lesión es clave para que se logre anticipar la recidiva o el asocio de otra patología con el transcurrir del tiempo.

### **Bibliografía**

1. **Cunningham B.** Congenital Midline Nasal Mass in a

- Toddler. *Pediatric Dermatology*. 2000; 17: 62-64.
2. **Denoyelle F, Ducroz V, Roger G, Garabedian EN.** Nasal Dermoid Sinus Cysts in Children. *Laryngoscope*. 1997; 107: 795-800.
  3. **Losee J, Kirschner R, Whitaker L, Bartlett S.** Congenital Nasal Anomalies: A Classification Scheme. *Plast. Reconstr. Surg*. 2004; 113: 676.
  4. **Hengerer A, Wein R.** Congenital Malformations of the Nose and Paranasal Sinuses in Bluestone C. *Pediatric Otolaryngology*. 4<sup>th</sup> edition. Saunders. 2003: 979-94.
  5. **Vasquez-Doval F.** Proliferations of Epidermoid Cyst Wall. *Int J Dermatol*. 1998; 37: 181-185.
  6. **Falabella R.** Fundamentos de Medicina: Dermatología. 5<sup>a</sup> edición. CIB. 1997: 326-32.
  7. **Habif T.** *Clinical Dermatology*. 4<sup>th</sup> edition. Mosby, 2004. Chapter 20.
  8. **Colreavy M, O'Leary S, McKelvie P.** A Post-Traumatic Nasal Epidermoid: An Endoscopic Approach. *American Journal of Rhinology*. 2004; 18: 53-55.
  9. **Katori H, Tsukuda M.** Lobular capillary hemangioma of the nasal cavity in child. *Auris Nasus Larynx*. 2005; 32: 185-188.
  10. **Valencia MP, Castillo M.** Congenital and acquired lesions of the nasal septum: a practical guide for differential diagnosis. *Radiographics*. 2008; 28: 205-224.
  11. **Cambiaghi S, Micheli S, Talamonti G, Maffeis L.** Nasal dermoid sinus cyst. *Pediatr Dermatol*. 2007; 24: 646-650.