

REVISIÓN Y ACTUALIZACIÓN

Anatomía clínica de la articulación temporomandibular (ATM)

Yobany Quijano Blanco

Estudiante de la Maestría en Morfología Humana. Departamento de Morfología. Facultad de Medicina. Universidad Nacional de Colombia. yobany.quijano@unimilitar.edu.co

Anatomía clínica de la articulación temporomandibular (ATM)

Resumen

Se presenta una revisión de la morfología estructural y funcional de la Articulación temporomandibular (ATM), las relaciones entre las articulaciones derecha e izquierda, sus ligamentos, su disco articular y sus movimientos y se hace un acercamiento a la clínica y la patología de esta articulación.

Palabras clave

Articulación temporomandibular (ATM), ligamentos, disco articular, movimientos articulares.

Introducción

La ARTICULACIÓN

TEMPOROMADIBULAR (ATM) es la articulación formada entre el cóndilo de mandíbula y el cóndilo temporal que hace posible abrir y cerrar la boca; está ubicada delante de la oreja y a cada lado de la cabeza. Se utiliza para hablar, masticar, deglutir, bostezar y en diversas expresiones faciales.

Las ATM trabajan siempre simétricamente y están apoyadas por cuatro pares de músculos que crean sus movimientos. Cuando estas funcionan correctamente, se puede abrir y cerrar la boca sin dolor ni molestias. Cuando hay alguna clase de dolor, es porque alguna de sus partes bien sea muscular, nerviosa u ósea, ha perdido o disminuido alguna de sus funciones como consecuencia de diversas entidades clínicas.

Biología del desarrollo de la ATM

Las estructuras primarias que conforman la articulación se establecen en la 14 semana de gestación, cuando se producen cambios morfológicos los cuales ocurren gradualmente con el crecimiento y conducen al aumento de tamaño de las estructuras que la conforman.

Durante la séptima semana de vida intrauterina, cuando la mandíbula no realiza contacto con la base del cráneo, se desarrolla una articulación transitoria entre huesos que se forman en el extremo posterior del cartílago de Meckel, con la base del cráneo. Por lo tanto, el proceso embriológico precedente a la compleja formación de la articulación temporomandibular y cualquier alteración de su desarrollo, determinan una disfunción que traerá consigo

malestar consistente en dolor nervioso y muscular, dificultades masticatorias, complicaciones musculares, y anquilosis entre otros.

De la sexta a octava semana de gestación, aparece el primer esbozo de la formación de la mandíbula. Esta ocurre por diferenciación del primer arco faríngeo. Este arco se convierte en 2 zonas cartilagosas que se sitúan en el margen superior y en el margen inferior (cartílago de Meckel), dando origen a la mandíbula primitiva.

Las extremidades posteriores de ambos cartílagos se unen para formar una articulación que a menudo se conecta con

el cráneo y que suspende la mandíbula. A esta articulación se le llama articulación cuadrado articular primitiva o meckeliana y puede accionar externa o internamente, proporcionando un margen de seguridad funcional muy alto con respecto a muchas de las disfunciones que puede presentar por defecto.

La ATM se origina de dos blastemas: condilar y glenoideo. Interpuesta entre las 2 blastemas aparece una capa de tejido mesodérmico que va a constituir el futuro disco articular. El proceso que se inicia en la séptima semana de gestación culmina a las 21 semanas, cuando se encuentra completamente formada la articulación.

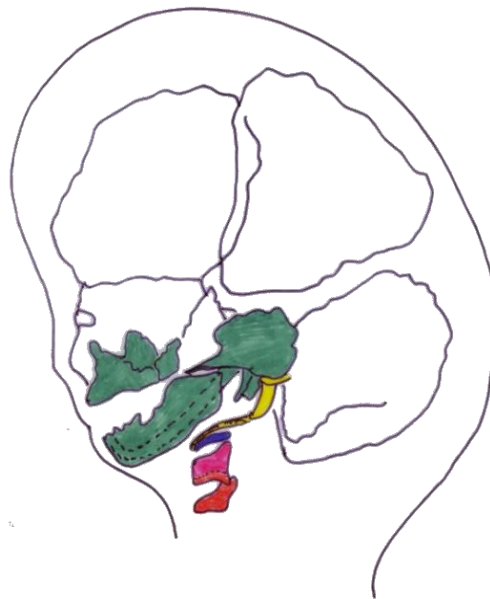

Figura No 1. Esquema de los cartílagos de los arcos faríngeos. Modificado de T.W. Sadler Langman. *Fundamentos de Embriología Médica.* 2006

Histología de la ATM (Figura No 2.)

La ATM está formada por el cóndilo mandibular, la eminencia articular y fosa articular (cavidad glenoidea) del temporal; el disco articular, que es un disco movable especializado en la acción masticatoria de las piezas articulares; la membrana sinovial, que caracteriza la forma de trabajo articular; y la cápsula articular, que protege toda esta intrincada estructura osteomuscular y articular.

El cóndilo mandibular es una eminencia ovoidea cuyo eje mayor está dirigido hacia atrás y adentro, unida a la rama mandibular mediante el cuello más estrecho, que es más fino en su parte anterointerna, donde se inserta el músculo pterigoideo externo. Sólo la

parte anterior hasta la cresta condilar está tapizada por fibrocartílago.

La cavidad mandibular o glenoidea es una depresión profunda de forma elipsoidal cuyo eje mayor se dirige hacia atrás y adentro, y forma parte del hueso temporal. Está limitada anteriormente por la eminencia articular (raíz transversa de la apófisis cigomática), y posteriormente por la cresta petrosa y la apófisis vaginal; por fuera limita con la raíz longitudinal de la apófisis cigomática y por dentro, con la espina del esfenoides. Está dividida en dos partes por la cisura tímpano escamosa (de Glaser), siendo solo la anterior articular, recubierta de tejido fibroso.

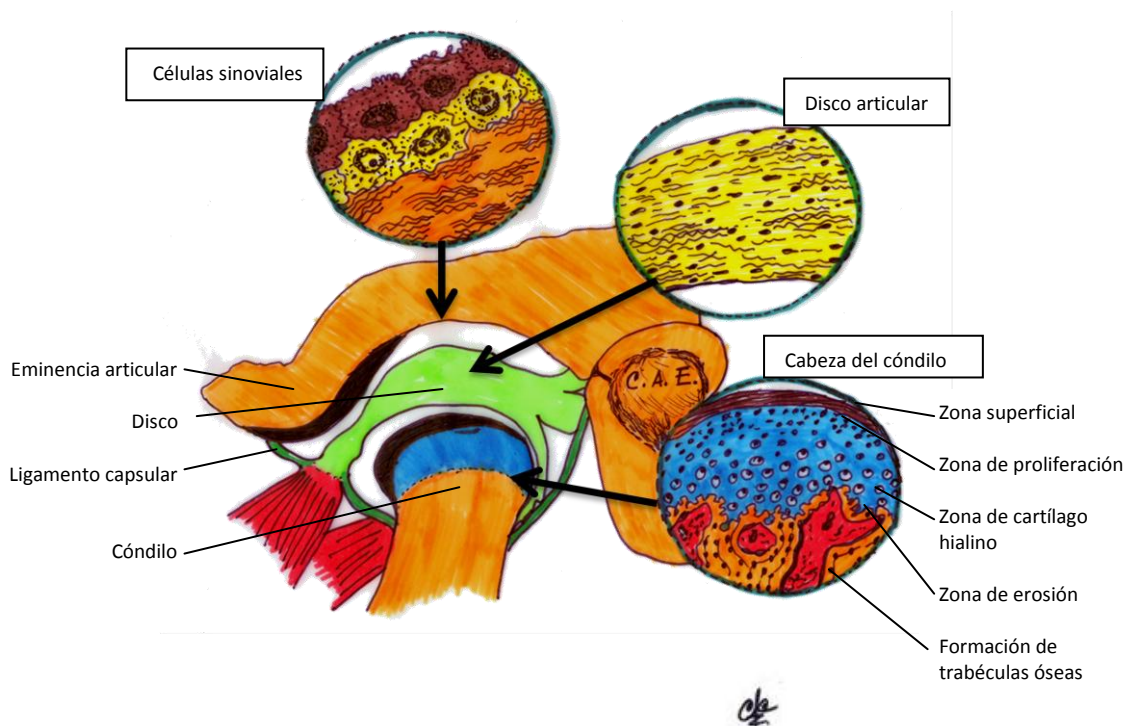


Figura No 2. Histología de la ATM. Modificado de <http://www.biblioteca-medica.com.ar/2011/02/rompiendo mitos en oclusión>

A las 40 semanas de gestación la cavidad glenoidea es plana. La erupción dentaria va configurando su concavidad, la misma que continua su proceso de formación hasta aproximadamente el primer tercio de la vida del hombre, adquiriendo su completo desarrollo entre los 11 y 14 años, hasta completar su tamaño final hacia los 25 años de vida.

Anatomía de la ATM

Las dos ATM forman una articulación funcional multilateral, unidas por el maxilar inferior. Desde el punto de vista funcional, existen dos articulaciones dentro de cada articulación temporomandibular; una superior y otra inferior, divididas por un menisco interpuesto entre ambas. La ATM superior se lleva a cabo entre la cavidad glenoidea del hueso temporal, la eminencia articular y el menisco. Es una articulación de deslizamiento, en la que sólo existe movimiento traslatorio de la misma. La ATM inferior es una articulación giratoria, con movimientos de rotación (aunque se prefiere hablar de movimientos de rodamiento, ya que ese es el movimiento de una esfera en un plano).

La ATM se diferencia de las demás articulaciones en que sus superficies articulares no están cubiertas por cartílago hialino; están cubiertas por una capa de tejido fibrocartilaginoso, capaz de soportar presión (lo que explica por qué es avascular). Tampoco presenta inervación, lo que indica que es un tejido que se adapta bien a las compresiones.

El techo de la cavidad glenoidea temporal es muy delgado, por lo que esta zona no

resiste la presión, y que el cóndilo no se articula en él.

El fibrocartílago que tapiza el vientre posterior de la eminencia articular es duro y firme; éste representa el tejido fibroso adaptado a las presiones funcionales de la articulación temporomandibular.

Cóndilo mandibular

El cóndilo mandibular tiene cabeza y cuello. La cabeza es convexa en todos sentidos, especialmente en sentido anteroposterior. Su superficie superior es la que articula con el temporal. Su eje longitudinal es perpendicular a la rama mandibular.

Cavidad glenoidea

La porción temporal de la ATM está compuesta por la parte escamosa de dicho hueso, que tiene una cavidad en la parte posterior y una eminencia articular, en la anterior. La cavidad glenoidea es cóncava tanto en sentido transversal como en sentido anteroposterior, mientras que la eminencia articular es cóncava en ambos sentidos.

Desde el punto de vista funcional, la cavidad mandibular o glenoidea, solo sirve de receptáculo para el cóndilo. La parte superior está constituida por la superficie cóncava superior del menisco interarticular y el cóndilo de la mandíbula.

Funcionalmente, las articulaciones en general, tienen superficies correspondientes (cóncavo-convexas) pero es posible observar que en la ATM

esta correspondencia no existe ya que el cóndilo mandibular, que es convexo en todos sentidos, se relaciona con la eminencia articular que es convexa también en dos sentidos. Es por esta razón que se hace imprescindible la presencia de un disco interarticular que haga congruentes ambas superficies, el menisco. De esta forma, el menisco, además de dividir la ATM en una porción superior y otra inferior, crea superficies de manera que hace congruente la articulación (así, la eminencia articular y el cóndilo mandibular se relacionan con las respectivas caras del menisco).

Eminencia articular

La eminencia articular es el tubérculo del hueso temporal que forma el límite anterior de la cavidad glenoidea; es convexa en sentido anteroposterior. El cóndilo mandibular y el menisco, se mueven delante de la eminencia articular cuando la apertura bucal es normal. Su forma previene la luxación y la subluxación de la ATM.

Menisco interarticular

El menisco es una placa oval de fibrocartílago que divide la ATM en una mitad superior y otra inferior. En su parte central es más delgado que en sus márgenes, donde el tejido fibroso es más denso (lo que indica que esta es una zona donde se aplica presión). La parte central del menisco está entre las superficies articulares que soportan presión en la articulación (cabeza del cóndilo y la eminencia articular), siendo esta parte avascular y sin inervación.

El disco se inserta en los bordes laterales rugosos del cóndilo y de la superficie

posterior de la eminencia. Esta inserción es independiente de la cápsula, permitiendo que el menisco se mueva junto con el cóndilo. Hacia atrás, el menisco es más blando y se continua con una zona de tejido laxo vascularizado llamado almohadilla retrodiscal. Por delante, el menisco se conecta con la cápsula, en el punto donde las fibras del haz superior del músculo pterigoideo externo se insertan a través de la cápsula, en su borde anterior.

Básicamente, el menisco estabiliza al cóndilo en reposo, nivelando las superficies dispares del cóndilo y la cavidad glenoidea. Actúa también como amortiguador de presión en las áreas de contacto de la articulación, en los movimientos de deslizamiento cuando el cóndilo se mueve. También, el menisco ayuda a evitar el desgaste que se produce en los movimientos de translación (rodamiento y deslizamiento) de las superficies articulares de la ATM. Otra función que cumple el menisco, es la de regular los movimientos condilares, ya que las partes anterior y posterior contienen terminaciones nerviosas libres llamadas corpúsculos de Ruffini (sensibles al dolor). Por último, el menisco también desempeña un papel en la lubricación de la ATM.

En la ATM normal, el menisco se mueve hacia delante, en armonía con el cóndilo.

Cápsula articular

La cápsula articular de la ATM es una cápsula fibrosa que se inserta en el temporal (en la parte media y lateral de la cavidad glenoidea llegando hasta la

eminencia articular) y en la mandíbula (cuello del cóndilo).

La cápsula es laxa en su parte anterior media y posterior, pero lateralmente está reforzada por el ligamento temporomandibular, que la tensa.

La membrana sinovial tapiza la cápsula de la ATM y los bordes del menisco y es

abundante en los sectores vascularizados e inervados de la superficie superior e inferior de la almohadilla retrodiscal. Las regiones que soportan presión en la articulación no están cubiertas por sinovial; éstas son las superficies articulares; en especial, el vientre posterior de la eminencia articular, las superficies articulares del cóndilo y las áreas del menisco que soportan presión.

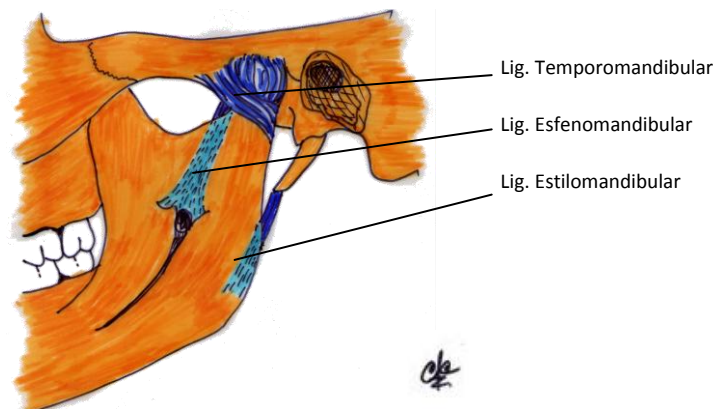


Figura No 3. Ligamentos de la ATM.

Ligamentos de la ATM

- Ligamento temporomandibular: Es el medio de unión más importante y se dispone por fuera de la cápsula fibrosa, insertándose por encima de la tuberosidad zigomática para terminar en la cara posterointerna del cuello del cóndilo mandibular. Se considera como ligamento colateral, ya que sus fibras están orientadas de tal manera que en todo movimiento mandibular, siempre se mantiene en un estado intermedio entre tenso y relajado, por lo que este ligamento no restringe el movimiento de la ATM, dando estabilidad a la articulación.

-Ligamento esfenomandibular: Es una banda de tejido fibroso que une las apófisis pterigoides del esfenoides con la mandíbula por su parte interna.

- Ligamento estilomandibular: Es una banda fibrosa que une la apófisis estiloides del temporal con la mandíbula, bajo la inserción del ligamento esfenomandibular.

Los dos últimos ligamentos son considerados accesorios por naturaleza, ya que no tienen función aparente ni

influencia sobre la ATM; sin embargo, se dice que el ligamento esfenomandibular tiene mucha relación con el movimiento de la articulación.

Consideraciones funcionales de la ATM

Esta articulación es sinovial bicondílea, pero se comporta como una articulación de encaje recíproco, cuando el cóndilo está en la cavidad glenoidea. Un movimiento como la apertura bucal implica que el cóndilo salga de la cavidad articular relacionándose con la eminencia articular.

Además, el menisco desempeña un papel fundamental en el movimiento de la articulación, ya que divide la articulación en dos compartimientos: uno suprameniscal o temporal y otro inframeniscal o mandibular. Así, cada superficie que compone la ATM tiene un papel en el movimiento de la articulación: la vertiente posterior de la eminencia articular regula el ángulo de desplazamiento de la mandíbula, ya que esta por medio del cóndilo, debe deslizarse por ella cuando sale de la cavidad glenoidea en los movimientos mandibulares amplios (por esta razón el vientre posterior de la eminencia también es llamado guía mandibular). Cuando la mandíbula se mueve hacia delante, los incisivos inferiores chocan con la cara posterior de los incisivos superiores, de manera que para continuar el movimiento, la mandíbula debe desplazarse hacia abajo y adelante con una cierta inclinación. Esta inclinación es llamada guía incisiva. Lo importante de estas dos guías, es que ambas tienen casi siempre el mismo grado de inclinación,

por lo que el movimiento debe ser paralelo entre las guías.

Según señala Martín Granizo, el ser humano puede realizar movimientos de apertura y cierre, lateralidad o diducción, protrusión y retrusión mandibular. Es una articulación simétrica con dos grados de libertad de movimiento (diartrosis); funcionalmente serían dos enartrosis que ven sacrificada parte de su movilidad en beneficio recíproco y de las articulaciones interdentarias.

Durante la apertura de la cavidad oral se realiza un movimiento inicial de rotación condilar sobre su eje mayor transversal (eje bisagra), permitiendo a éste una apertura de unos 25 mm., que se produce en el compartimento inferior; después se produce una traslación condilar hacia adelante (movimiento de Bonwill), acompañado por el menisco articular, y que es responsable de la apertura hasta los 45 mm., en el compartimento superior. Además, el cóndilo sufre un movimiento de descenso debido a la inclinación de la fosa articular (movimiento de Walker). A partir de esta apertura, el cóndilo se subluxa anteriormente bajo la protuberancia articular. Oclusalmente se produce una desoclusión posterior (fenómeno de Christensen).

El músculo pterigoideo externo tiene dos fascículos que funcionan de manera independiente: el inferior durante la apertura, protrusión y lateralidad, y el superior es activo durante el cierre bucal y la elevación mandibular. El músculo temporal participa en el cierre y retrusión.

El masetero tiene dos fascículos: el profundo, que interviene en el cierre, la retrusión y lateralidad contrayéndose unilateralmente; y el superficial, que participa en la protrusión, el cierre y la lateralidad en el lado contrario al profundo. El pterigoideo medial es similar al masetero.

Los movimientos de lateralidad se producen por una rotación alrededor de un eje vertical que pasa por un cóndilo. Éstos son: el del lado hacia el cual se desplaza el mentón, llamado cóndilo rotacional o activo, y el contralateral (traslatorio, de no trabajo o balanceo). Estos movimientos se producen en el espacio articular inferior.

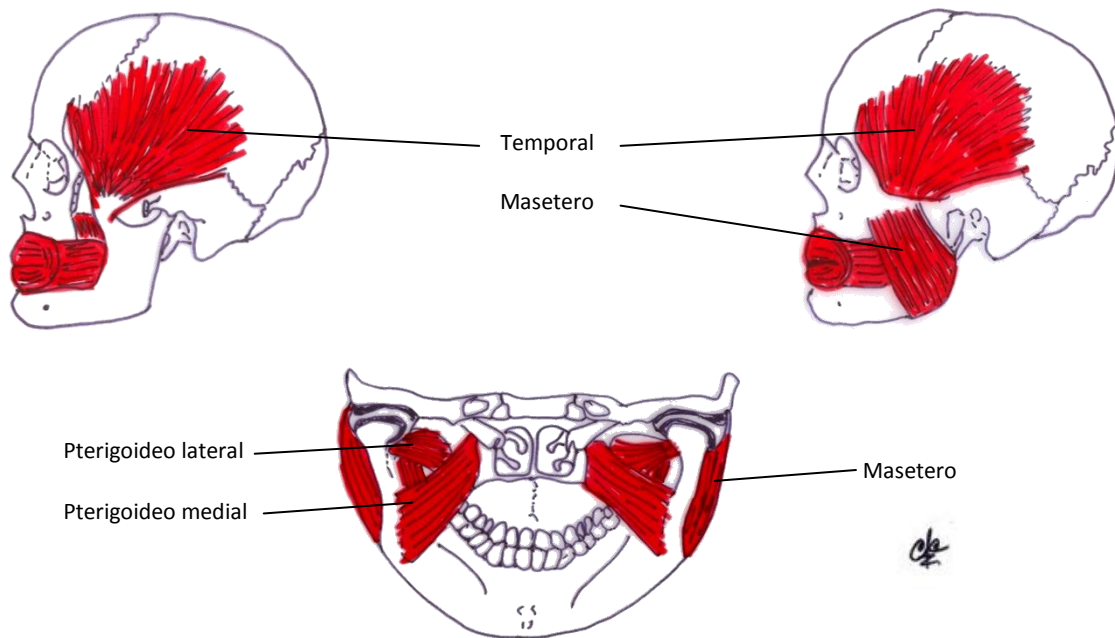


Figura No 4. Músculos masticadores. Modificado de Moore Keith L y Dalley Arthur, *Anatomía con orientación clínica*, 4ª edición, Buenos Aires - Argentina: Ed. Panamericana.

Algunas de las características funcionales asociadas a su embriología son las forma del disco articular de la ATM de los adultos que corresponden a las descripciones de la literatura y del disco articular del feto que muestra una zona retrodiscal poco desarrollada. El promedio de las medidas del disco articular de la ATM de fetos en el diámetro anteroposterior (DAP), fue de

6,77mm y el diámetro transversal (DT) de 9,23mm. Las mediciones efectuadas en el plano sagital determinaron que el espesor en la zona anterior (EZA) es de 1 mm; en la zona media (EZM) de 0,59 mm y el espesor de la zona posterior (EZP) de 1,72 mm. En el adulto, el promedio de las medidas del disco corresponden en el DAP a 14,46 mm y en el DT a 20,08 mm. Las dimensiones tomadas en el plano

sagital señalan que el EZA es de 2,39mm; el EZM es 1,60mm y el EZP es 3,29 mm.

Consideraciones semiológicas

Se debe realizar una adecuada anamnesis del paciente. En ella se consignan todos los síntomas que le aquejan y se completa la historia clínica con una exhaustiva inspección morfofuncional, analizando las características morfológicas y funcionales de la boca del paciente, para descubrir la causa que ha producido la disfunción cóndilo mandibular, la cual suele ser dolorosa a la palpación de la o las ATM al abrir y cerrar la boca; en el compromiso Articular no duelen las ATM a la palpación.

Patología de la ATM

La patología de la articulación temporomandibular (ATM), es similar a la de cualquier otra articulación del organismo, incluyendo anomalías congénitas y del desarrollo, traumatismos, artritis y neoplasias, que afectan al 25-50% de la población. Además, al tener en su interior un disco articular, puede encontrarse patología relacionada con él, como el síndrome de disfunción temporomandibular (SDTM), perforaciones y bloqueos meniscales.

Un aspecto fundamental es que la ATM se deteriora mucho más rápido que otras articulaciones de nuestro organismo, ya que a los 30 años, inicia su declive, apareciendo o manifestándose diferentes trastornos o disfunciones.

Las alteraciones patológicas de la ATM adquirieron importancia a principios de 1930, y el síndrome de Costen –en honor a

su descubridor- fue difundido ampliamente en 1934. Posteriormente, en las dos décadas siguientes se produjeron un sin fin de apreciaciones y discusiones sobre el tema y no fue sino hasta la época en que Schwartz utilizó el término de síndrome dolor disfunción de la ATM, cuando tomó la denominación que hasta ahora conocemos. Fundamentalmente la patología relacionada con problemas funcionales de la ATM afecta necesariamente los músculos que mueven la mandíbula (músculos masticatorios).

Los trastornos de la ATM se extienden a problemas relativos a articulaciones y músculos que la circundan. A menudo, la causa del trastorno de la ATM es una combinación de tensión muscular y problemas anatómicos dentro de las articulaciones, que se reflejan a través de los nervios que inervan la zona facial produciendo un malestar reflejo de tipo sensitivo.

Es así como podemos encontrar luxaciones, artrosis, anquilosis y fracturas, entre otras.

Con la introducción de nuevos métodos diagnósticos como la resonancia magnética (RM), la tomografía computarizada (TAC) y la gammagrafía ósea, se ha mejorado la capacidad diagnóstica de la patología articular. A su vez, el manejo terapéutico de la patología de la ATM se ha convertido en multidisciplinar, interviniendo médicos, odontólogos, fisioterapeutas y cirujanos maxilofaciales.

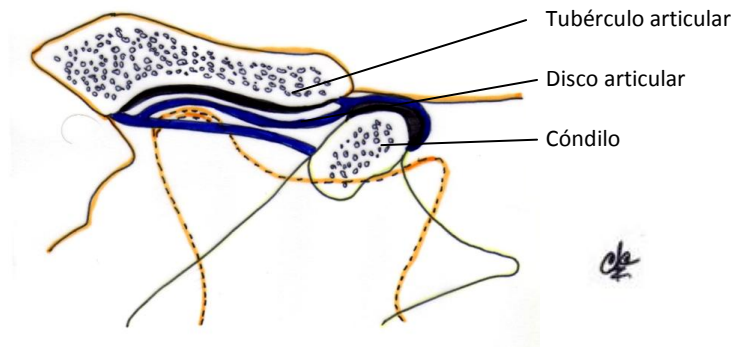


Figura No 5. Luxación anterior de la mandíbula. Modificado de Moore Keith L y Dalley Arthur, *Anatomía con orientación clínica*, 4ª edición, Buenos Aires - Argentina: Ed. Panamericana.

Conclusiones

El estudio de la anatomía de La ATM nos permite analizar una de las más complejas articulaciones del cuerpo humano con un funcionamiento que depende de una sofisticada interacción entre los sistemas óseo, muscular y nervioso.

La disfunción de la ATM puede aparecer en cualquier momento de la vida, puesto que a los 2 años se halla en proceso de formación, hasta los 13-14 años se halla en

proceso de crecimiento y formación, hasta los 25-29 años continúa creciendo y después, inicia su deterioro antes que cualquiera otra de las articulaciones del cuerpo.

Se necesita de investigaciones adicionales sobre este tema, debido a que aún existen muchas controversias, preguntas sin contestar e incluso, información insuficiente en relación a algunos componentes de la ATM.

Referencias

1. RUIZ Liard, Alfredo y LATARJET Michel, *Anatomía Humana*, 4ª edición, Buenos Aires - Argentina: editorial médica Panamericana, 2005. Vol 1
2. LANGMAN Sadler T.W. *Fundamentos de Embriología Médica*, editorial medica panamericana, 2006.
3. MOORE Keith L y DALLEY Arthur, *ANATOMIA con orientación clínica*, 4ª edición, Buenos Aires - Argentina: editorial médica Panamericana, 2004.
4. NETTER Frank H., *Atlas de Anatomía Humana*, 4ª edición, España, editorial Elsevier, 2007.

5. CARRANZA M.; FERRARIS M.E.; ACTIS, A., SIMBRÓN A. (1997) Diferenciación anatómica e histológica de los componentes tisulares de la articulación temporomandibular (ATM). *Acta Odontológica Venezolana*, 35(1):41-5.
6. FERRARIS, M. E., CARRANZA, M., ACTIS, A. et al. (2002) Cambios estructurales del complejo articular temporomandibular (CATM) en distintas edades gestacionales. *Rev. Chil. Anat.*, vol.20, no.2, p.185-191. ISSN 0716- 9868.
7. GRANIZO Martín y LÓPEZ Rafael. “Fisiopatología de la articulación temporomandibular. Anomalías y deformidades”. Hospital Clínico San Carlos. Madrid. En línea: <http://www.secom.org/articulos/monograficos/artatm.html>. Consulta: 18/4/2011.
8. GRAU Leon Ileana, FERNANDEZ Lima Katia, GONZALEZ Gladys et al. (2005) Algunas consideraciones sobre los trastornos temporomandibulares. *Rev Cubana Estomatología*, sep.-dic., vol.42, no.3, p.0-0. ISSN 0034-7507.
9. LARENA-AVELLANEDA M., José (2007). “Síndrome de Disfunción Cráneo-Mandibular”. Web personal. En línea: <http://www.step.es/personales/jlarena/>. Consulta: 18/4/2011.
10. MATAMALA VARGAS Fernando, FUENTES FERNANDEZ Ramón y CEBALLOS CASANOVA Mónica. (2006) Morfología y Morfometría del Disco de la Articulación Temporomandibular en Fetos y Adultos Humanos. *Int. J. Morphol.*, , vol.24, no.2
11. ABE S, Ouchi Y. Perspectives on the rol of the lateral pterygoid muscle and the sphenomandibular ligament in temporomandibular joint function. *J Carniomandibular Practice*. 1997; 15:203-205