

## INVESTIGACIÓN ORIGINAL

DOI: <http://dx.doi.org/10.15446/revfacmed.v64n2.50643>

# Variaciones anatómicas del nervio laríngeo recurrente en una muestra de población colombiana

*Recurrent Laryngeal Nerve in a sample of the Colombian population*Manuel Rojas<sup>1</sup> • Yobany Quijano<sup>2,3</sup> • Ricardo Miguel Luque Bernal<sup>2,4</sup>

Recibido: 13/05/2015      Aceptado: 03/11/2015

<sup>1</sup> Universidad de Ciencias Aplicadas y Ambientales (UDCA) - Sede Bogotá - Facultad de Ciencias de la Salud - Departamento de Morfología - Bogotá, D.C. - Colombia.

<sup>2</sup> Universidad de Ciencias Aplicadas y Ambientales (UDCA) - Sede Bogotá - Facultad de Ciencias de la Salud - Departamento de Medicina - Bogotá, D.C. - Colombia.

<sup>3</sup> Universidad Nacional de Colombia - Sede Bogotá - Facultad de Medicina - Departamento de Morfología Humana - Bogotá, D.C. - Colombia.

<sup>4</sup> Universidad del Rosario - Escuela de Medicina y Ciencias de la Salud - Departamento Ciencias Básicas - Unidad de Anatomía - Bogotá, D.C. - Colombia.

Correspondencia: Manuel Rojas. Departamento de Morfología, Facultad de Ciencias de la Salud, Universidad de Ciencias Aplicadas y Ambientales (UDCA) Calle 222 No. 55-37, Bloque Q. Teléfono: +57 3154599951. Bogotá, D.C. Colombia. Correo electrónico: [manuerojas@udca.edu.co](mailto:manuerojas@udca.edu.co).

[| Resumen |](#)

**Introducción.** El nervio laríngeo recurrente (NLR), originado en el nervio vago, se encuentra relacionado con diferentes estructuras a nivel del tórax y del cuello, además de estar inmerso en diversos procesos nosológicos y quirúrgicos que pueden resultar en alteraciones funcionales; alteraciones que van desde la disfonía y la afonía hasta la muerte por obstrucción de la vía aérea. Estas complicaciones, específicamente las quirúrgicas, pueden cursar con secuelas permanentes del 0.3% al 3% de los casos y transitorias del 3% al 8%.

**Objetivo.** Analizar el origen, el trayecto, los ramos y las relaciones anatómicas del nervio laríngeo recurrente en una muestra de 58 plastrones cervicocardiopulmonares y digestivos de población colombiana.

**Materiales y métodos.** Estudio descriptivo analítico transversal con disección de 58 plastrones cervicocardioráxicos seleccionados por muestreo a conveniencia.

**Resultados.** Se determinó que el 100% de los plastrones disecados cuentan con un sitio de llegada usual; de igual modo, la descripción de la relación entre el NLR y la arteria tiroidea inferior (ATI) arrojó que la disposición más frecuente, tanto del NLR derecho como izquierdo, fue posterior a la ATI. Asimismo, se reportó el primer caso en Colombia y el décimo en el mundo del triángulo del nervio laríngeo recurrente (TNLR).

**Conclusiones.** La disposición del NLR derecho e izquierdo es frecuentemente posterior a la ATI; de igual forma, es importante tener en cuenta la existencia del TNLR durante los abordajes quirúrgicos, especialmente en tiroidectomías.

**Palabras clave:** Anatomía; Nervio laríngeo recurrente; Cirugía; Cuello (DeCS).

.....  
**Rojas M, Quijano Y, Luque-Bernal RM.** Variaciones anatómicas del nervio laríngeo recurrente en una muestra de población colombiana. Rev. Fac. Med. 2016;64(2):207-13. Spanish. doi: <http://dx.doi.org/10.15446/revfacmed.v64n2.50643>.

[Abstract](#)

**Background.** The recurrent laryngeal nerve (RLN), originated from the vagus nerve, is related to different structures on the chest and the neck, as well as it is immersed in various nosological and surgical procedures that can result in functional disturbances from dysphonia and hoarseness to death by obstruction of the airway; these complications, specifically the surgical ones, might present with permanent consequences in 0.3 to 3% of the cases and transitional consequences in 3 to 8%.

**Objective.** To analyze the origin, course, branches and anatomic relationships of the recurrent laryngeal nerve in a sample

of 58 cervico-cardio-pulmonary and digestive plastrons of Colombian population.

**Materials and Methods.** Transversal descriptive analytic study with cervical dissection of 58 cervico-cardio-pulmonary and digestive plastrons, selected by convenience sampling.

**Results.** It was found that 100% of the dissected plastrons have a usual place of arrival; likewise the description of the relationship between the RLN and the inferior thyroid artery (ITA) showed that the most common arrangement, both right and left RLN, was after the ITA; likewise the first case in Colombia and the tenth in the world of triangle of the recurrent laryngeal nerve was reported.

**Conclusions.** The placement of the right and left RLN is often post-ATI; it is equally important to note the existence of triangle of the recurrent laryngeal nerve during surgical approaches, especially in thyroidectomy.

**Keywords:** Anatomy; Recurrent Laryngeal Nerve; Surgery; Neck (MeSH).

.....  
**Rojas M, Quijano Y, Luque-Bernal RM.** [Recurrent Laryngeal Nerve in a sample of the Colombian population]. *Rev. Fac. Med.* 2016;64(2):207-13. Spanish. doi: <http://dx.doi.org/10.15446/revfacmed.v64n2.50643>.

## Introducción

El nervio laríngeo recurrente (NLR) es un nervio predominantemente motor somático que se origina en la porción inferior del núcleo ambiguo del nervio espinal, alcanza al nervio vago —NV o X par craneal— y se une a él en su porción intracraneal antes de su salida por el agujero yugular (1-3). La información del NLR continúa su trayecto adosado al nervio vago y solo se separa cuando ha descendido a la porción inferior del cuello en el lado derecho y a la porción superior del tórax en el izquierdo. Al separarse del nervio vago (NV), el NLR derecho forma un asa a nivel de la arteria subclavia derecha para ascender por el surco traqueoesofágico hasta alcanzar la laringe. El recorrido es similar del lado izquierdo, solo que la separación es intratorácica y el asa se forma rodeando al arco aórtico (2,3); allí ascienden por el surco traqueoesofágico hasta encontrar la arteria tiroidea inferior (ATI), un importante reparo anatómico para la identificación del nervio (1-7). La parte final de su recorrido dentro de la laringe, junto con la rama interna del nervio laríngeo superior, forma el asa laríngea —o de Galeno—, lo cual permite la fonación, mantiene la vía aérea permeable durante la deglución, la respiración y la inervación de la mucosa laríngea, que se encuentra inferior a los pliegues vocales (4,8).

En su trayecto hacia la laringe, el NLR ha mostrado variaciones anatómicas clínicamente relevantes; p. ej., según la descripción clásica, la arteria tiroidea inferior se ubica anterior al NLR en el lado izquierdo, mientras en el lado derecho se ubica posterior al nervio (1,2); sin embargo, trabajos como los realizados por Makay *et al.* (9), Wen-jing *et al.* (4) y Yalxin (10) han mostrado cómo esta relación es muy variable e, incluso, han postulado 20 formas de configuraciones diferentes en la relación entre el NLR y la arteria tiroidea inferior. Dichas variaciones son relevantes clínicamente ya que son un factor de riesgo para lesiones intraoperatorias del NLR en procedimientos variados de la región cervical como tiroidectomías, paratiroidectomías y esofagectomías; se presentan, como consecuencia de ello, alteraciones funcionales como disfonía y afonía e, inclusive, se expone al paciente a situaciones que amenazan la vida, como en el caso de la obstrucción de la vía aérea debido a su lesión (11-15).

Estas complicaciones, específicamente las quirúrgicas, se encuentran relacionadas con el desconocimiento de las bases anatómicas del trayecto del NLR (9). Las secuelas permanentes resultantes de esta lesión van desde el 0.3% al 3% de los casos y las transitorias del 3% al 8% (6); otros estudios reportan tasas de lesión permanente de hasta 5.2% y transitoria del 0.4% al 7%, llegando a ser asintomática hasta en el 50% de los pacientes (5,7,8,10,11).

En Colombia, existen algunos estudios que han evaluado lesiones del nervio laríngeo recurrente asociadas a tiroidectomía (15,16); sin embargo, después de una revisión bibliográfica en Pubmed y Scielo, no se encontraron referencias que discutieran acerca de las variaciones anatómicas de este nervio en población colombiana. Dada la importancia del NLR y la escasa cantidad de estudios existentes en población latinoamericana, en general y en particular, es importante realizar una descripción del origen, trayecto y destino del NLR en población colombiana para aportar elementos que permitan a médicos especialistas en imágenes diagnósticas y cirujanos tener más herramientas a la hora de enfrentarse con un paciente.

## Materiales y métodos

Se disecaron 58 plastrones cardiopulmonares y digestivos —116 nervios en total, tanto derechos como izquierdos— del Anfiteatro de Medicina Humana de la Universidad de Ciencias Aplicadas y Ambientales (UDCA).

La porción intratorácica y cervical del NLR, la arteria tiroidea inferior (ATI), las ramas extra laríngeas del NLR —traqueales y esofágicas—, la arteria subclavia (AS) y el arco aórtico (CA) fueron disecados mediante el retiro de fascias profundas del cuello; cada una de las características anatómicas del NLR —referentes a su origen, trayecto y llegada— fueron recopiladas y descritas (11) teniendo en cuenta los siguientes criterios: 1) NLR

derecho (NLRD), que se origina inferior a la arteria subclavia derecha (ASD); 2) NLR izquierdo (NLRI), que se origina inferior al arco aórtico y lateral al ligamento arterioso; 3) NLR derecho e izquierdo, que recorre el surco traqueoesofágico en relación con el triángulo formado por tráquea, arteria carótida común y arteria tiroidea inferior, también conocido como triángulo de Simons (8), y 4) NLR derecho e izquierdo anterior, que se ubica posterior o entre ramas de la ATI teniendo en cuenta la clasificación propuesta por Makay *et al.* (9) (Tabla 1).

La recolección de datos se llevó a cabo con el programa Microsoft Excel 2013 y el análisis de los datos mediante frecuencias absolutas y relativas.

**Componente ético**

Este material fue obtenido basándose estrictamente en los criterios definidos para realizar una autopsia médico-legal contenidos en el Decreto 786 de 1990 (17). Del mismo modo, se siguieron todos los principios de la declaración de Helsinki 2000 para investigación médica, garantizando un trato respetuoso a las piezas obtenidas en el estudio y guardando la confidencialidad de los datos de la persona fallecida, su dignidad y su integridad (18).

Adicionalmente, de acuerdo a los parámetros dados por la Resolución 8430 de 1993 del Ministerio de Salud, la investigación fue presentada ante el comité de ética institucional, quien otorgó su aprobación (18).




**Resultados**

De 58 plastrones cervicotorácicos, se obtuvo como resultado el hallazgo de 116 nervios —58 del lado derecho y 58 del izquierdo—. De estos, el NLRI se originó del nervio vago izquierdo a nivel del arco aórtico y lateral al ligamento arterioso en el 100% de los casos (n=58) (Figura 1) y el NLRD, del X par craneal, inferior a la arteria subclavia derecha en el 100% de la muestra (n=58) (Figura 2). En un único caso, en el origen de este último, se evidenció la presencia del triángulo del nervio laríngeo recurrente (TNLR), que correspondió a una frecuencia del 1.72% (n=1) (Figura 3).

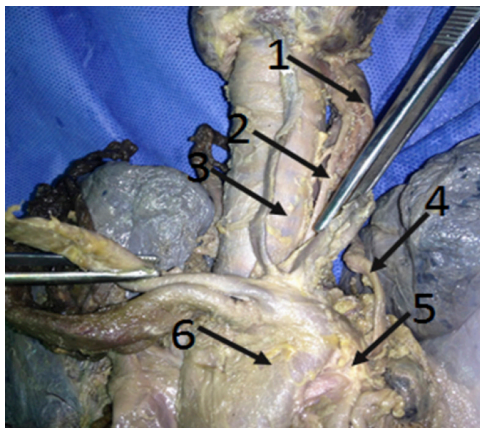
En ambos lados, los NLR ascendieron en el surco traqueoesofágico (STE) en el 100% (n=116) de las disecciones. Aunque en el caso del lado derecho se describió que el TNLR no afectó la disposición con respecto a la tráquea y el esófago (Figura 2, 3 y 4).

En el 65.52% (n=38) de los NLRD se evidenció la presencia de ramas extra laríngeas que se dirigían hacia el esófago, diferente al NLRI, en donde ocurrió en el 72.41% (n=42) de los casos (Figura 5). Con respecto a la ramificación del nervio hasta la tráquea, no se observaron ramas provenientes del NLRD en el 100% de los casos (n=58), contrario al NLRI, en donde solo estuvieron ausentes en el 5.17% (n=3) de los casos estudiados (Figura 6).

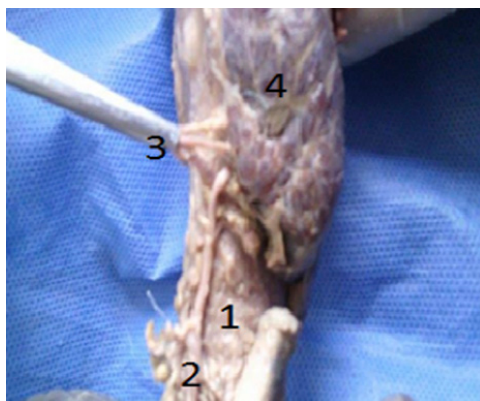
**Tabla 1.** Relación entre el nervio laríngeo recurrente y la arteria tiroidea inferior.

| Nervio laríngeo recurrente  | Derecho | Izquierdo |
|---|---------|-----------|
| Anterior ATI<br>     | 76.9    | 53.8      |
| Posterior ATI<br>    | 46.2    | 69.6      |
| Entre ramas ATI<br> | 23.3    | 27.3      |

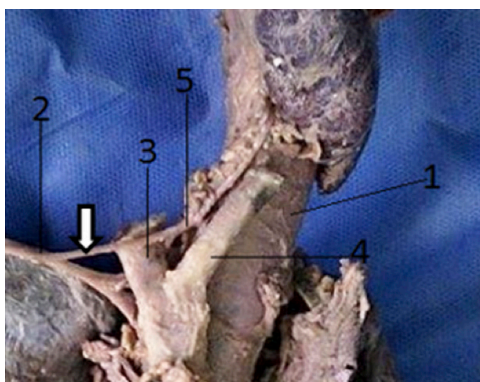
Fuente: Elaboración con base en Makay *et al.* (9).



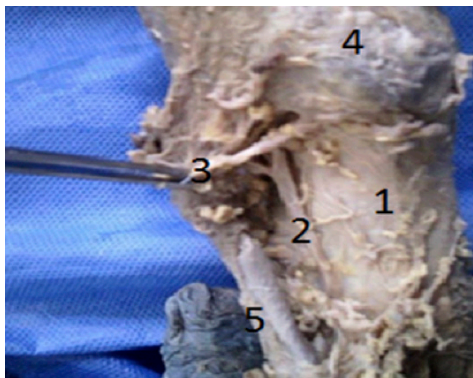
**Figura 1.** Origen nervio laríngeo recurrente izquierdo. 1) Esófago; 2) NLRI; 3) Tráquea; 4) Nervio vago izquierdo; 5) Ligamento arterioso; 6) Arco aórtico. Fuente: Documento obtenido durante la realización del estudio.



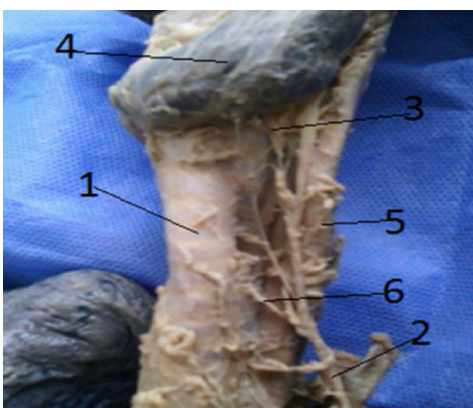
**Figura 2.** Nervio laríngeo recurrente derecho entre ramas de la arteria tiroidea inferior. 1) Tráquea; 2) NLRD; 3) Arteria tiroidea inferior derecha; 4) Lóbulo derecho de la glándula tiroides. Fuente: Documento obtenido durante la realización del estudio.



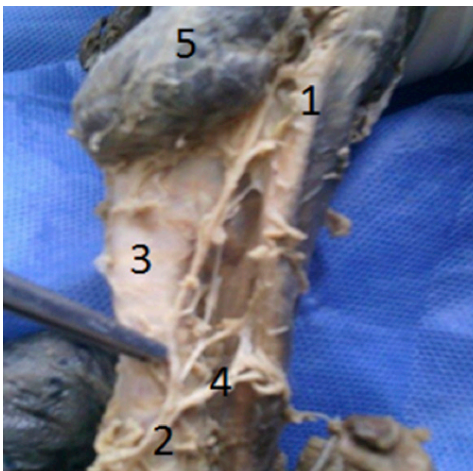
**Figura 3.** Triángulo del nervio laríngeo recurrente derecho. 1) Tráquea; 2) Nervio vago derecho; 3) Arteria subclavia derecha; 4) Arteria carótida común derecha; 5) Nervio laríngeo recurrente derecho; Flecha blanca: rama no recurrente que conforma el triángulo del nervio laríngeo recurrente. Fuente: Documento obtenido durante la realización del estudio.



**Figura 4.** Nervio laríngeo recurrente derecho posterior a la arteria tiroidea inferior. 1) Tráquea; 2) NLRD; 3) Arteria tiroidea inferior derecha; 4) Lóbulo derecho de la glándula tiroides; 5) Arteria carótida común derecha. Fuente: Documento obtenido durante la realización del estudio.



**Figura 5.** Ramas extralaringeas del nervio laríngeo recurrente izquierdo. 1) Tráquea; 2) NLRI; 3) Arteria tiroidea inferior; 4) Lóbulo izquierdo de la glándula tiroides; 5) Esófago; 6) Rama traqueal del NLRI. Fuente: Documento obtenido durante la realización del estudio.



**Figura 6.** Ramas extralaringeas del nervio laríngeo recurrente izquierdo. 1) Esófago; 2) NLRI; 3) Tráquea; 4) Ramas esofágicas del NLRI y 5) Lóbulo izquierdo glándula tiroides. Fuente: Documento obtenido durante la realización del estudio.

El estudio de la relación entre el NLR y la ATI evidenció tres formas diferentes de relación (Tabla 1): en la primera el NLR se ubica posterior a la arteria, la segunda implica una disposición anterior del nervio respecto a la arteria y en la tercera el nervio se sitúa entre las ramas de una bifurcación prematura de dicho vaso. Respecto a la ubicación posterior, se evidenció que al lado derecho, y en el 75.86% (n=44) de los casos, el NLRD se encontró posterior a esta arteria (Figura 4); algo muy similar en el caso del NLRI, donde la frecuencia de esta disposición fue del 86.2% (n=50). La ubicación anterior del nervio respecto a la arteria al lado derecho se observó con una frecuencia de 10.3% (n=6) y al lado izquierdo de 6.9% (n=4). La ubicación entre ramas arrojó una frecuencia de 13.8% al lado derecho (n=7) y de 6.9% (n=4) al lado izquierdo.

## Discusión

El estudio del origen, la distribución y las relaciones del nervio laríngeo recurrente tiene una gran importancia clínica, ya que sirve para dar explicaciones de la sintomatología de diversas enfermedades como la disfonía, presente en algunos tumores de Pancoast al lado izquierdo, las disfonías asociadas a patologías tiroideas y las lesiones iatrogénicas del NLR, descritas como complicaciones de la tiroidectomía (11,15,19). Este estudio evidenció un origen y un trayecto

de los nervios laríngeos recurrentes derecho e izquierdo casi idéntico al de algunos textos de anatomía —Latarjet, Moore, Rouviere— (1,20,21). Algunos autores han reportado la existencia de un nervio laríngeo no recurrente, que consiste en la ausencia de porción recurrente, es decir, el nervio laríngeo inferior sale directamente del nervio vago a la laringe sin realizar el asa a la arteria subclavia derecha; esto ha sido reportado con una frecuencia que va desde el 0.3% al 1% (22-24); sin embargo, este estudio no evidenció la presencia de dicha variación.

Respecto a la relación del NLR con la arteria tiroidea inferior, Makay *et al.* (9) describieron las siguientes disposiciones anatómicas: 1) NLR anterior ATI, 2) NLR posterior ATI y 3) NLR entre ramas de la ATI. Esta clasificación ha sido utilizada en diferentes estudios con el objetivo de determinar la disposición del nervio laríngeo recurrente respecto a la arteria tiroidea inferior (19). El presente estudio, junto con los de Ardito *et al.* (25), en población italiana, y Makay *et al.* (9), en población turca, muestran un predominio de la disposición posterior del nervio respecto a la ATI; no obstante, Wen-Jing *et al.* (4), en población de origen chino, encontraron un predominio de la distribución anterior del lado derecho y posterior del lado izquierdo, lo que puede implicar variaciones de acuerdo al origen poblacional o ser un reflejo del muestreo (Tabla 2).

**Tabla 2.** Relación entre el nervio laríngeo recurrente y la arteria tiroidea inferior respecto a otros estudios.

|                            | NLR           | Posterior ATI | Anterior ATI | Entre ramas ATI | País           |
|----------------------------|---------------|---------------|--------------|-----------------|----------------|
| Este estudio               | NLR derecho   | 75.9%         | 10.3%        | 13.8%           | Colombia, 2014 |
|                            | NLR izquierdo | 86.2%         | 6.9%         | 6.9%            |                |
| Ardito <i>et al.</i> (25)  | NLR derecho   | 61%           | 12%          | 27%             | Italia, 2004   |
|                            | NLR izquierdo | 77.4%         | 1.9%         | 20.5%           |                |
| Wen-Jing <i>et al.</i> (4) | NLR derecho   | 10%           | 75%          | 15%             | China, 2012    |
|                            | NLR izquierdo | 86.3%         | 7.5%         | 6.25%           |                |
| Makay <i>et al.</i> (9)    | NLR derecho   | 64.1%         | 24.1%        | 7.6%            | Turquía, 2008  |
|                            | NLR izquierdo | 71.5%         | 19.7%        | 5.4%            |                |

Fuente: Elaboración propia.

Dentro de los factores descritos como predisponentes para la lesión del NLR, se encuentran las variaciones anatómicas como el NLNR, que se asocian a una malformación congénita conocida como arteria subclavia aberrante (ASA). Steadman describió esta anomalía por primera vez en 1823; desde entonces, diferentes autores la han reportado con una frecuencia que va desde 0.3% hasta 1%; en este estudio no fue registrado en ninguno de los casos. Aunque el NLNR no fue hallado, sí se pudo identificar una “delgada rama” que comunica el nervio vago con el recorrido del NLRD, conocida como la rama no recurrente (23); también se identificó esta descripción en un cadáver, representando el 1.72% (n=1) de los 58 NLRD disecados (Figura 3).

Las ramas extra laríngeas del NLR pueden ser clasificadas en esofágicas y en traqueales (3); en la presente investigación, las ramas esofágicas fueron más frecuentes en el NLRI, en donde ocurrieron en el 72.41% (n=42) de los casos; diferente del NLRD, en donde se hallaron en el 65.52% (n=38) (Figura 6). Con respecto a la ramificación del nervio hacia la tráquea, se determinó que el NLRD no brindó ramas para la tráquea en ninguno de los casos (n=58), contrario al NLRI, en donde solo estuvieron ausentes en el 5.17% (n=3) de los casos estudiados (Figura 5).

En los estudios revisados, se observó la descripción de dos tipos de ramas extralaríngeas del nervio laríngeo recurrente:

las que se dirigen hacia la tráquea y el esófago y aquellas que surgen como división terminal del nervio previo a su entrada a la laringe, ya sea en ramificación doble o triple (25); en ninguno de los artículos revisados se evidenció una descripción de la disposición de las ramas traqueales y esofágicas del NLR, simplemente se mencionan, pero no se hace claridad sobre cuál es la frecuencia de aparición de estas ramas (26-34).

## Conclusiones

Se determinó que la disposición más frecuente del NLR, tanto derecho como izquierdo respecto a la arteria tiroidea inferior, fue posterior a esta última, aunque se puede encontrar anterior o entre las ramas de la arteria en menor frecuencia. Cabe resaltar que la distribución es predominantemente anterior del lado derecho en población china, lo que puede implicar variaciones de acuerdo al origen poblacional o ser un reflejo del muestreo.

Además, las ramas extralaringeas que brinda el NLR son más frecuentes del lado izquierdo y se dirigen, de manera predominante, hacia el esófago, debido, probablemente, a que el NLR presenta una porción ascendente más prolongada que el NLRD, lo que permite que brinde una mayor cantidad de ramificaciones con relación a su homólogo contralateral. Diferente ocurre con las ramas traqueales que, de igual forma, son más frecuentes del lado izquierdo, pero no en tan alta frecuencia como las esofágicas e inclusive no se presentan en ningún caso del lado derecho.

## Conflicto de intereses

Ninguno declarado por los autores.

## Financiación

La investigación fue financiada por la Universidad de Ciencias Aplicadas y Ambientales (UDCA).

## Agradecimientos

Ninguno declarado por los autores.

## Referencias

1. **Latarjet M, Ruiz L.** Anatomía Humana. Tomo I. 4<sup>th</sup> ed. Buenos Aires: Editorial Médica Panamericana; 2004.
2. **Benouaich V, Porterie J, Bouali O, Moscovici J, Lopez R.** Anatomical basis of the risk of injury to the right laryngeal recurrent nerve during thoracic surgery. *Surg. Radiol. Anat.* 2012;34(6):509-12. <http://doi.org/bdf3>.
3. **Prades JM, Dubois MD, Dumollard JM, Tordella L, Rigail J, Timoshenko AP, et al.** Morphological and functional asymmetry of the human recurrent laryngeal nerve. *Surg. Radiol. Anat.* 2012;34(10):903-8. <http://doi.org/bdf4>.
4. **Tang WJ, Sun SQ, Wang XL, Sun YX, Huang HX.** An applied anatomical study on the recurrent laryngeal nerve and inferior thyroid artery. *Surg. Radiol. Anat.* 2012;34(4):325-32. <http://doi.org/10.1007/s00270-012-0252-2>.
5. **Fishpool SJ, Wilson P, Williamson PA.** A case of paraganglioma of the recurrent laryngeal nerve. *Ear. Nose Throat. J.* 2012;91(6):E4-6.
6. **John A, Etienne D, Klaassen Z, Shoja MM, Tubbs RS, Loukas M.** Variations in the locations of the recurrent laryngeal nerve in relation to the ligament of Berry. *Am. Surg.* 2012;78(9):947-51.
7. **Hayward NJ, Grodski S, Yeung M, Johnson WR, Serpell J.** Recurrent laryngeal nerve injury in thyroid surgery: a review. *ANZ J. Surg.* 2013;83(1-2):15-21. <http://doi.org/bdf5>.
8. **Ahmed M, Aurangzeb, Abbas S, Boota M, Ashfaq M, Rashid AZ, et al.** Should we routinely expose recurrent laryngeal nerve(s) during thyroid surgery? *J. Coll. Physicians Surg. Pak.* 2013;23(3):186-189.
9. **Makay O, Icoz G, Yilmaz M, Akyildiz M, Yetkin E.** The recurrent laryngeal nerve and the inferior thyroid artery—anatomical variations during surgery. *Langenbecks Arch. Surg.* 2008;393(5):681-5. <http://doi.org/10.1007/s00423-008-0068-1>.
10. **Yalcin B.** Anatomic configurations of the recurrent laryngeal nerve and inferior thyroid artery. *Surgery.* 2006;139(2):181-7. <http://doi.org/10.1053/j.surg.2006.01.010>.
11. **Serpell JW.** New operative surgical concept of two fascial layers enveloping the recurrent laryngeal nerve. *Ann. Surg. Oncol.* 2010;17(6):1628-36. <http://doi.org/10.1245/s12255-010-0777-7>.
12. **Sancho JJ, Pascual-Damieta M, Pereira JA, Carrera MJ, Fontane J, Sitges-Serra A.** Risk factors for transient vocal cord palsy after thyroidectomy. *Br. J. Surg.* 2008;95(8):961-7. <http://doi.org/10.1053/bjs.2008.1687>.
13. **Shao T, Yang W, Zhang T, Wang Y, Jin X, Li Q, et al.** A Newly Identified Variation at the Entry of the Recurrent Laryngeal Nerve into the Larynx. *J. Invest. Surg.* 2010;23(6):314-20. <http://doi.org/10.1080/09547120.2010.500000>.
14. **Thach BT.** Recurrent laryngeal nerve injury during patent ductus ligation: can this common complication be reduced? *J. Perinatol.* 2010;30(6):371-2. <http://doi.org/10.1097/01.ppt.0b013e3181d4c4e4>.
15. **Zúñiga S, Sanabria A.** Complicaciones y recurrencia en el tratamiento del carcinoma papilar de tiroides. Experiencia del Instituto Nacional de Cancerología. *Rev. Colomb. Cir.* 2007;22(3):166-74.
16. **Díaz-Ante Y, Gómez JM, Burbano-Hurtado M, Borrero-Gutiérrez S.** Parálisis de las cuerdas vocales luego de infiltración de la herida quirúrgica en cirugía de tiroides. *Rev. Colomb. Anestesiología.* 2011;39(1):103-9. <http://doi.org/10.15446/rca.2011.39.1.103>.
17. República de Colombia. Ministerio de Salud Pública. Decreto 786 de 1990 (abril 16): Por el cual se reglamenta parcialmente el título IX de la Ley 09 de 1979, en cuanto a la práctica de autopsias clínicas y médico-legales, así como viscerotomías y se dictan otras disposiciones. Bogotá, D.C.: Diario Oficial 39300; abril 17 de 1990 [cited 2015 Jan 22]. Available from: <http://goo.gl/PHj5BB>.

18. República de Colombia. Ministerio de Salud. Resolución 8430 de 1993 (octubre 4): Por el cual se establecen normas científicas, técnicas y administrativas para la investigación en salud. Bogotá, D.C. octubre 4 de 1993 [cited 2015 Jan 22]. Available from: <https://goo.gl/VxO6Zu>.
19. Kulekci M, Batioglu-Karaaltin A, Saatci O, Uzun I. Relationship between the branches of the recurrent laryngeal nerve and the inferior thyroid artery. *Ann. Otol. Rhinol. Laryngol.* 2012;121(10):650-6. <http://doi.org/bdf6>.
20. Moore KL, Dalley AF, Agur AMR. Anatomía con Orientación Clínica. 7<sup>th</sup> ed. Barcelona: Wolters Kluwer, Lippincott, Williams & Wilkins; 2013.
21. Rouvière H, Delmas A, Delmas V. Anatomía Humana Descriptiva, Topográfica y Funcional. 11<sup>th</sup> ed. Barcelona: ELSEVIER; 2005.
22. Gurleyik E. Three variations of the laryngeal nerve in the same patient: a case report. *J. Med. Case. Rep.* 2011;5:266. <http://doi.org/b42bvc>.
23. Geraci G, Lo Nigro C, Sciuto A, Arone E, Modica G, Sciumé C. Non-recurrent laryngeal nerve coexisting with ipsilateral recurrent nerve: personal experience and literature review. *G. Chir.* 2011;32(5):251-4.
24. Wang Y, Ji Q, Li D, Wu Y, Zhu Y, Huang C, et al. Preoperative CT diagnosis of right nonrecurrent inferior laryngeal nerve. *Head Neck.* 2011;33(2):232-8. <http://doi.org/dnt3h6>.
25. Ardito G, Revelli L, D'Alatri L, Lerro V, Guidi ML, Ardito F. Revisited anatomy of the recurrent laryngeal nerves. *Am. J. Surg.* 2004;187(2):249-53. <http://doi.org/c48njx>.
26. Asqharpour E, Maranillo E, Sañudo J, Pascual-Font A, Rodríguez-Niedenführ M, Valderrama FJ, et al. Recurrent laryngeal nerve landmarks revisited. *Head Neck.* 2012;34(9):1240-6. <http://doi.org/cvxq3h>.
27. Harvey A, Vickers JN, Snelgrove R, Scott MF, Morrison S. Expert surgeon's quiet eye and slowing down: expertise differences in performance and quiet eye duration during identification and dissection of the recurrent laryngeal nerve. *Am. J. Surg.* 2014;207(2):187-93. <http://doi.org/bdf7>.
28. Christou N, Mathonnet M. Complications after total thyroidectomy. *J. Visc. Surg.* 2013;150(4):249-56. <http://doi.org/bdf8>.
29. Cernea CR, Hojajj FC, De Carlucci D, Gotoda R, Plopper C, Vanderlei F, et al. Recurrent laryngeal nerve: a plexus rather than a nerve? *Arch. Otolaryngol. Head Neck Surg.* 2009;135(11):1098-102. <http://doi.org/cv7s3c>.
30. O'Neill JP, Fenton JE. The recurrent laryngeal nerve in thyroid surgery. *Surgeon.* 2008;6(6):373-7. <http://doi.org/cmt65b>.
31. Naidu L, Lazarus L, Partab P, Satyapal KS. Laryngeal nerve "anastomoses". *Folia Morphol.* 2014;73(1):30-6. <http://doi.org/bdf9>.
32. Elsheikh E. Thyroidectomy with late identification of recurrent laryngeal nerve. *Laryngoscope.* 2012;122(10):2355-6. <http://doi.org/bdgb>.
33. Ozgur Z, Govsa F, Celik S, Ozgur T. Clinically relevant variations of the superior thyroid artery: an anatomic guide for surgical neck dissection. *Surg. Radiol. Anat.* 2009;31(3):151-9. <http://doi.org/b3qfkh>.
34. Hydman J, Björck G, Persson JK, Zedenius J, Mattsson P. Diagnosis and prognosis of iatrogenic injury of the recurrent laryngeal nerve. *Ann. Otol. Rhinol. Laryngol.* 2009;118(7):506-11. <http://doi.org/bdgc>.