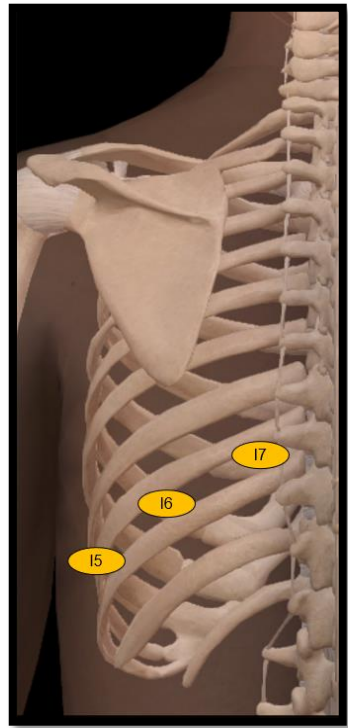
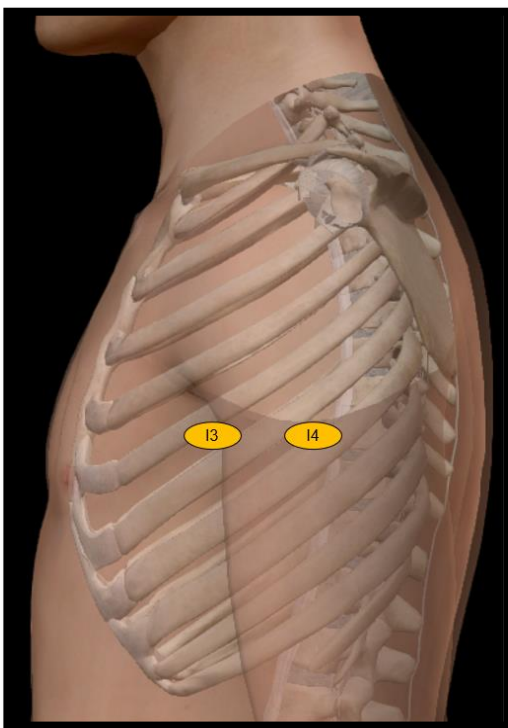
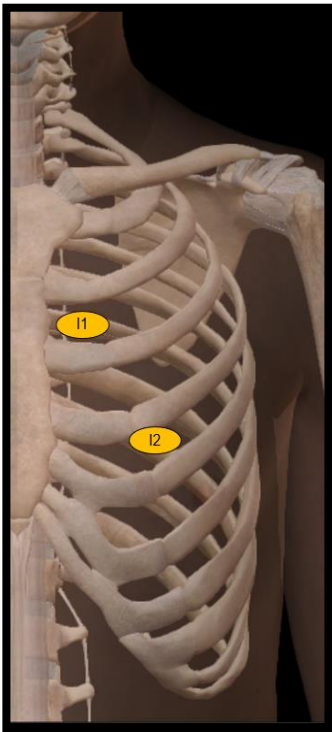
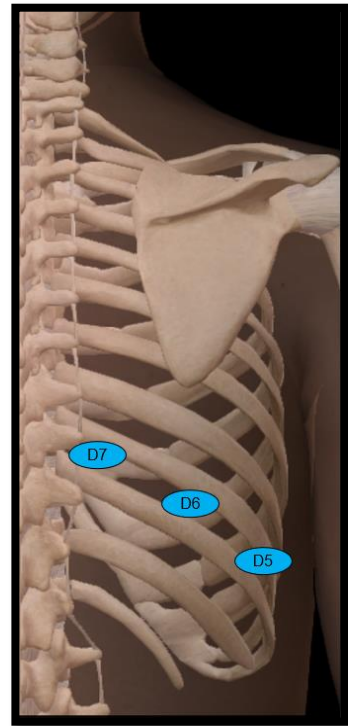
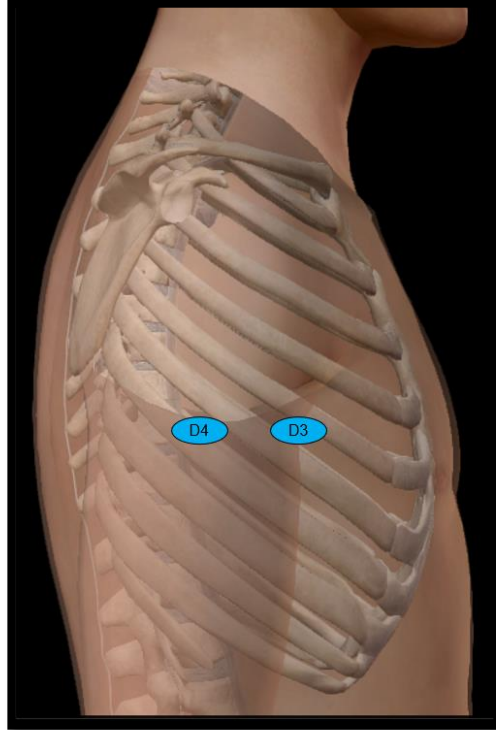
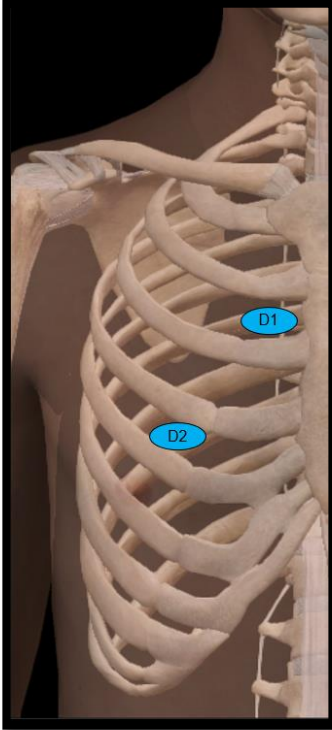


Protocolo de Lectura – Ecografía pleuro-pulmonar de 14 puntos
“Correlación de hallazgos ecográficos pleuro-pulmonares con la extensión tomográfica por Goh en pacientes con esclerosis sistémica o artritis reumatoide con enfermedad pulmonar intersticial”

Servicio de Reumatología
Hospital Universitario Nacional de Colombia
Universidad Nacional de Colombia

Identificación: _____



CONTEO DE LÍNEAS B (NÚMERO ENTERO DE 1 A 10)

D1			I1	
D2			I2	
D3			I3	
D4			I4	
D5			I5	
D6			I6	
D7			I7	

Número total de líneas B: _____

ENGROSAMIENTO PLEURAL (NO, SI)

D1			I1	
D2			I2	
D3			I3	
D4			I4	
D5			I5	
D6			I6	
D7			I7	

Presencia significativa del hallazgo (>3 puntos ecográfico): _____

BORRAMIENTO PLEURAL (NO, SI)

D1			I1	
D2			I2	
D3			I3	
D4			I4	
D5			I5	
D6			I6	
D7			I7	

Presencia significativa del hallazgo (>3 puntos ecográfico): _____

IRREGULARIDAD PLEURAL (NO, SI)

D1			I1	
D2			I2	
D3			I3	
D4			I4	
D5			I5	
D6			I6	
D7			I7	

Presencia significativa del hallazgo (>3 puntos ecográfico): _____

NÓDULOS PLEURALES (NO, SI)

D1			I1	
D2			I2	
D3			I3	
D4			I4	
D5			I5	
D6			I6	
D7			I7	

Presencia significativa del hallazgo (>3 puntos ecográfico): _____

