

El útero humano en distintas edades y el carcinoma in situ del cuello uterino

*Herwig Hamperl**

El área alrededor del orificio del canal cervical es probablemente una de las más interesantes de la Patología Uterina. Hemos consagrado a ella unos veinte años de investigaciones con mi colega y amigo, el Prof. C. Kaufmann, ginecólogo catedrático de la Facultad de Medicina de la Universidad de Colonia. En el siguiente esbozo, voy a intentar dar un breve resumen de los problemas y del progreso que creemos haber tealizado en nuestro esfuerzo por resolverlos.

Empezamos con la recién nacida: En ella, la parte inferior del cuello uterino, presenta una forma que nunca volverá a mostrar durante el resto de la vida, sobre

sale en la vagina en forma de cono puntiaguda (Fig. 1.a.). El límite de los epitelios de revestimiento del cono varía: a veces el epitelio escamoso de la vagina termina exactamente en el orificio externo del canal cervical, como es usual en la mujer adulta; a veces el epitelio escamoso asciende unos milímetros en el canal cervical. El hecho más interesante es que en aproximadamente un tercio de las niñas, la extensión del epitelio escamoso está tan restringida, que el epitelio cilíndrico puede cubrir la superficie del cono cervical (Fig. 1.a.). Al examen macroscópico, está región se distingue entonces por color rojo y forma, lo que se ha llamado erosión o mejor la pseudoerosión de la recién nacida.

* *Exdirector del Instituto de Patología y Profesor Emérito de Patología de la Facultad de Medicina de la Universidad de Bonn (Alemania). Profesor visitante en el Departamento de Patología de la Facultad de Medicina, U. N. Hospital San Juan de Dios.*

En el curso de los primeros meses de la vida, el cuello uterino toma su forma conocida (Fig. 1.b.) y jamás vuelve a su forma neonatal, que era evidentemente causada por la influencia de las hormonas maternas, destinadas en primer lugar al cuello uterino de la madre misma, pero-

capaces también de actuar sobre el cuello uterino del infante, después de haber pasado por la placenta.

En el curso del encogimiento del cuello uterino, después del período neonatal, el límite entre el epitelio escamoso y el epitelio cilíndrico está establecido en todas las niñas como lo conocemos en la mujer joven; se encuentra en el orificio externo del canal cervical. Al mismo tiempo la pseudoerosión de la recién nacida se cubre por el epitelio escamoso que reemplaza así el epitelio cilíndrico, un fenómeno que como veremos más tarde, se repite de la misma manera en el curso de la cicatrización de la pseudoerosión de la mujer adulta; la única diferencia es que ahora las glándulas cervicales, situadas en la superficie del cuello uterino, desaparecen, mientras que en la mujer adulta se transforman en quistes.

Durante toda la infancia el cuello uterino como el útero entero no cambian de forma (Fig. 1.b.).

Se puede decir que al finalizar la acción hormonal por el organismo materno se puede reconocer una disminución del volumen del útero debido principalmente a la pérdida de líquido. El útero es por así decirlo el único órgano de todo el cuerpo, que no participa en su crecimiento.

Hay dos hechos dignos de mención: como en la recién nacida, el útero está compuesto en sus dos terceras o tres cuartas partes por cuello durante toda la infancia, mientras que sólo una tercera o cuarta parte corresponden al cuerpo, que forma en cierto modo un apéndice del cuello.

A pesar de la falta de crecimiento del útero se puede constatar no obstante, una forma de diferenciación de su pared y de

los tejidos relacionados con ella (Fig. 1.b y c. 2.a.). En el mismo útero hacen su aparición fibras elásticas con una disposición particular: forman un anillo elástico muscular alrededor del orificio externo que se parece a una válvula sujeta a la periferia del cuello y con el borde libre rodeando al canal cervical. El anillo elástico muscular tiene así la forma de un embudo, mostrando hacia abajo el orificio externo. Es ese anillo el que garantiza en primer lugar el cierre del cuello y puede por otra parte ocasionar su apertura al relajarse. Las fibras elásticas se forman también en los tejidos que rodean el útero, en los cuales uno de los más importantes es la pared de la vagina. Sus fibras elásticas se extienden alrededor del cuello uterino rodeándolo de tal manera que aparece como encerrado en un tubo elástico, parecido a un tapón que ocluye el cuello de una botella. Este tubo sirve al mismo tiempo de soporte a la válvula elástico-muscular del cuello uterino.

Con la madurez sexual, el tamaño y la forma del útero infantil cambian completamente (Fig. 1.c.); el cuerpo uterino ha venido a tomar su forma definitiva y la relación entre cuello y cuerpo cambia de 2:1 y hasta 3:1 a la de 1:1.

Entre las mujeres adultas encontramos casos en los cuales la mucosa cervical aflora a la superficie externa del cuello formando un área rojiza sumejante a una erosión. Pero es sólo una pseudoerosión puesto que no hay pérdida de tejido, detalle éste que caracteriza por definición la erosión verdadera.

¿De dónde viene esta mucosa cervical dislocada? Para contestar a esta pregunta de manera definitiva hicimos cortes histológicos del útero entero y anotamos los límites de sus diferentes mucosas, a sa-

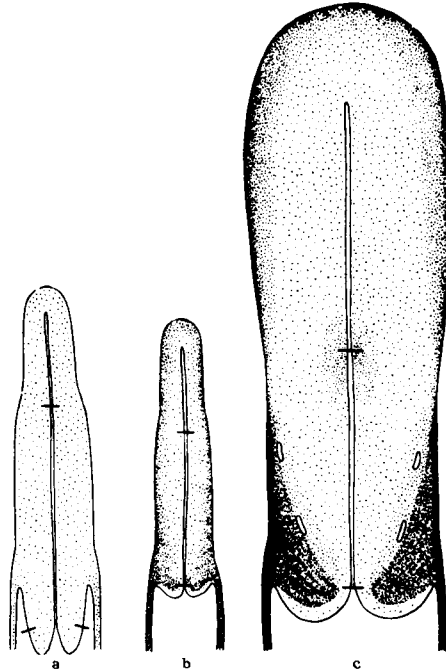


FIG. 1. ESQUEMA DEL UTERO: a) De una recién nacida b) De una niña de una año c) De una niña de 14 años. El punteado indica el contenido en tejido elástico. Con rayas están indicados el límite entre el cervix y el cuerpo del útero y el límite del epitelio cilíndrico y escamoso en el cuello. (Hamperl 1961).

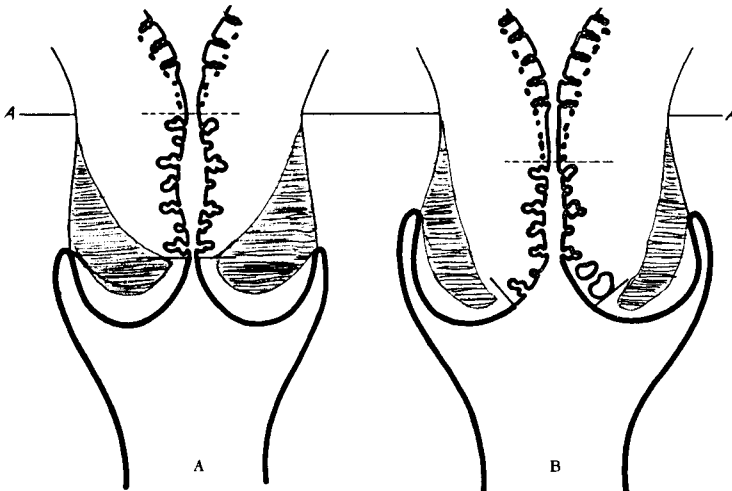


FIG. 2. PARTE CERVICAL DE UNA MUJER ADULTA. La parte sombreada representa la "valva" elástico-muscular. a) Estado normal. b) Con la valva abierta: A la izquierda una pseudoerosión y a la derecha la pseudoerosión cubierta por epitelio escamoso. La línea A. indica el límite superior original de la mucosa cervical. (modificado de un dibujo de Ober, 1958).

ber del endometrio y de la mucosa cervical, para medir su respectiva extensión (Fig. 2.a.).

Así hemos establecido que en los casos en los cuales la mucosa cervical aparece en la superficie del cuello uterino, el límite entre el endometrio y la mucosa cervical está más abajo que de ordinario (Fig. 2.b.). La mucosa cervical conserva así su longitud, sólo que ha cambiado su localización y aparece en su totalidad como descendida hasta el orificio externo, de manera que la parte que aparece alrededor del orificio externo da la impresión de una pseudoerosión; es en verdad una eversión o un ectropión. Este descenso es debido a muy diferentes causas tales como el embarazo, la inflamación, partos numerosos, etc. El elemento común en todas éstas causas es la imbibición o impregnación del cuello uterino por líquidos, que provocan una relajación de la pared del cuello, en particular de la válvula elástico-muscular la cual se vuelve como "insuficiente". (Fig. 2.b.).

¿Cuál es el destino de aquella mucosa que constituye el ectropión? (Fig. 3.1). Se logra una curación o un equilibrio cuando el epitelio escamoso alcanza a cubrir toda la superficie externa del cuello uterino (Fig. 3.5). Dos caminos pueden conducir a la curación de una pseudoerosión. En la mayoría de los casos el epitelio cilíndrico de la mucosa cervical ectropionada es reemplazado por epitelio escamoso que se desarrolla por metaplasia indirecta: las células resultantes de una división de las células basales toman la forma de células escamosas en vez de las células cilíndricas originales. (Fig. 3. 2. 3. 4. Fila inferior). Hay otros casos en los cuales la mucosa cervical dislocada, no tolera las condiciones de su nuevo medio (vagina) y se vuelve necró-

tica; la pseudoerosión se transforma entonces en una erosión verdadera (Fig. 3.2 fila superior). Bajo la influencia de un tratamiento o aún espontáneamente, la superficie exulcerada se recubre de un epitelio escamoso que "sube" de la periferia de la erosión hacia el orificio externo. (Fig. 3/3-4 fila superior). Este proceso es absolutamente análogo al que hemos mencionado antes al hablar de la desaparición de la pseudoerosión de la recién nacida. La única diferencia reside en que en la recién nacida las glándulas cervicales cubiertas de epitelio escamoso desaparecen, mientras que en la mujer adulta las glándulas permanecen. Después de la oclusión de la desembocadura de los conductos excretores por el epitelio escamoso, la secreción no puede llegar a la superficie, se retiene y es la causa de la formación de los llamados quistes de retención. (Fig. 3.5).

Por último en la mujer anciana se encuentra una disminución global del tamaño del útero y al mismo tiempo se puede observar que el epitelio escamoso que cubre la superficie externa del cuello se extiende hacia el canal cervical. El límite entre el epitelio escamoso y el cilíndrico asciende en el canal cervical y puede encontrarse así en su parte inferior. (Fig. 4/4.5 fila superior).

Este cambio de sitio es importante, en particular en lo que se relaciona con el carcinoma in situ. Esta lesión se localiza en cerca del 80% de los casos a nivel de la parte más inferior de la mucosa cervical (Fig.5); exactamente en la región que cambia su sitio (Fig. 4/fila inferior), o por debajo en la pseudoerosión y por encima en la mujer anciana. Por eso en esta última es posible que el carcinoma in situ se desarrolle en el interior del canal cervical; en este caso el orificio externo tiene una apariencia

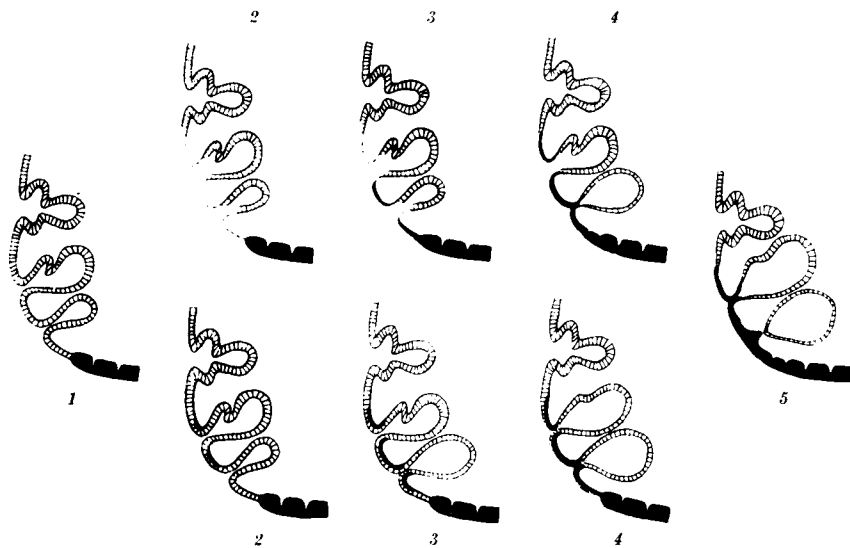


FIG. 3. LA PSEUDOEROSION (1) Y CURACION CON FORMACION DE QUISTES (5) ver también Fig 2 c. a la derecha por pérdida de tejido superficial en la región de la mucosa cervical con ectropión (2); el epitelio escamoso cubre este defecto de manera ascendente (3 - 4). **HILERA INFERIOR:** Las células basales de la mucosa cervical con ectropión producen un epitelio escamoso por metaplasia indirecta (2 - 3 - 4) Hamperl et al. 1958).

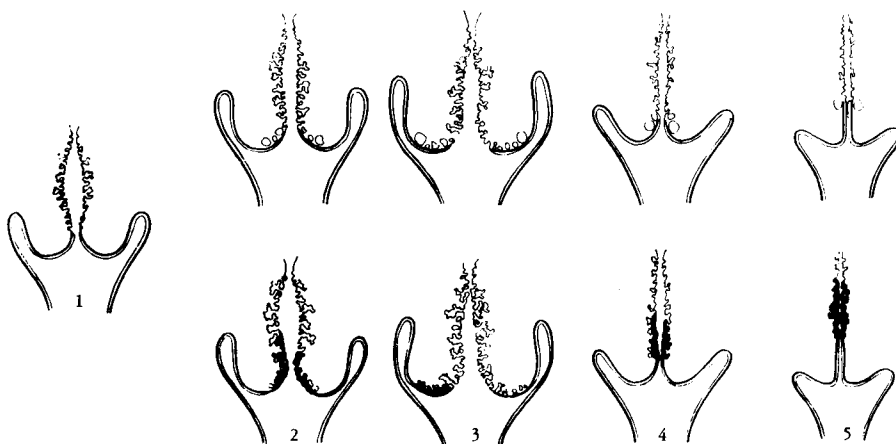

FIG. 4. CAMBIOS DE FORMA DEL CUELLO DURANTE LA VIDA ADULTA; 1. Estado Normal. **HILERA SUPERIOR:** descenso de la mucosa cervical (pseudoerosión) que se cubre de epitelio escamoso (2-3) Ver también Fig. 3. En la mujer anciana el cuello uterino se retrae (4 - 5). **HILERA INFERIOR:** La diferente localización del carcinoma in situ (negro) según la configuración del cuello uterino (Ober 1958).

normal y sólo el curetaje del canal cervical o los frotis de esta región, permiten el diagnóstico exacto de esta lesión.

El carcinoma in situ es a su vez una lesión que atrae cada vez más la atención de los ginecólogos y patólogos debido a su importancia en la patología tumoral. Los patólogos de antes creían que el cáncer se desarrollaba directamente del epitelio normal. Después se reconoció que hay estadios intermedios, uno de los cuales es lo que se llama carcinoma in situ. La selección de este término es muy desafortunada tanto para los ginecólogos, como para las enfermas mismas. Todos oyen primero la palabra "carcinoma" y tienen la tendencia de no prestar atención a las palabras que siguen "in situ" que caracterizan esta lesión para el patólogo, como precancerosa. El médico se cree obligado a proceder con un tratamiento radical y la enferma está atormentada por la angustia al creer que sufre un verdadero cáncer. Pero este desafortunado término ha sido adoptado en todas partes y es demasiado tarde para cambiarlo, en particular si es un término aceptado y usado en las publicaciones de los Estados Unidos.

Como patólogos estamos obligados en nuestro trabajo ordinario a delimitar el carcinoma in situ del cuello uterino: a) del epitelio normal y b) del carcinoma invasivo. De ambos lados nos encontramos con dificultades.

a) Entre el epitelio normal y el carcinoma in situ el examen morfológico coloca la displasia, una lesión inocente pero no siempre fácil de distinguir del carcinoma in situ. Pruebas con placas distribuidas a diferentes patólogos en varios países han demostrado que había diferencias en el diagnóstico: una lesión que algunos clasificaron como carcinoma in

situ a otros les parecía ser una displasia y viceversa. Por otra parte hay también entre carcinoma clásico invasivo y el carcinoma in situ algunos estadios o mejor, algunos cuadros microscópicos intermedios.

b) Partiendo del carcinoma invasivo encontramos primero el más pequeño carcinoma invasivo o microcarcinoma, que todavía no presenta síntomas clínicos y es llamado por esta razón "carcinoma preclínico" pero es ya un verdadero carcinoma y debe indicársele un tratamiento como tal. Entre el microcarcinoma y el carcinoma in situ se coloca el "carcinoma in situ con invasión temprana del estroma". Aquí no se sabe con seguridad si es el primer indicio de una proliferación maligna, un cáncer con microinvasión o si se trata de una forma especial todavía perteneciente al carcinoma in situ.

Cuando se tienen varios centenares de casos de carcinoma in situ como sucedió en nuestro caso, se impone hacer una clasificación tentativa de tan gran cantidad de cuadros histológicos. En concreto yo propuse hace ocho años una clasificación que fué discutida largamente y que por fin ha sido aceptada, cuando menos en muchos países de Europa. Al principio de esta clasificación (Fig. 6) he colocado el reemplazo simple del epitelio superficial por el epitelio patológico del carcinoma in situ. Puede ser que éste comprometa también las glándulas cervicales, llenándolas enteramente (Fig. 6. izquierda)

Otro cuadro es el de "excrecencias masivas" las cuales representan prolongaciones redondeadas salientes del epitelio superficial hacia el estroma pero que mantienen siempre su relación con el epitelio y quedan bien delimitadas del estroma por una membrana basal lisa.

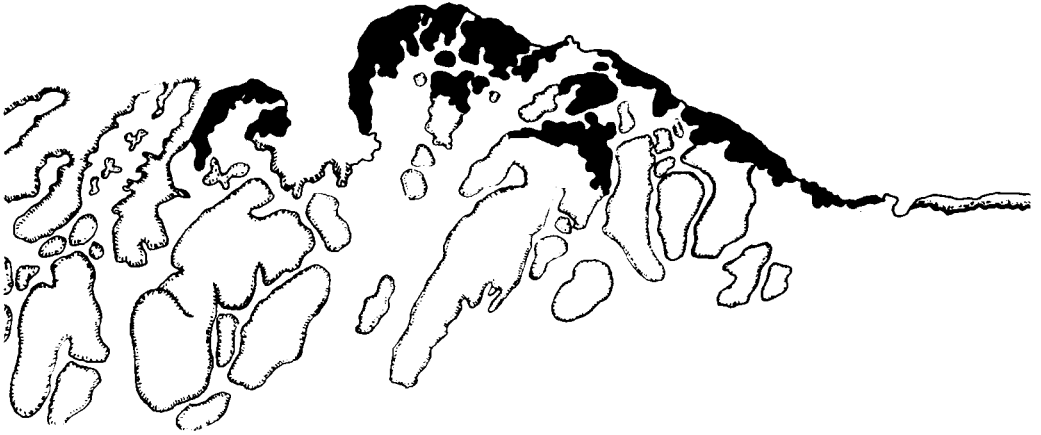

FIG. 5. Localización de un carcinoma *in situ* cubriendo la parte más inferior de la mucosa cervical; a la derecha el epitelio escamoso. Dibujo original hecho de un corte histológico (Hamperl y Col. 1954).

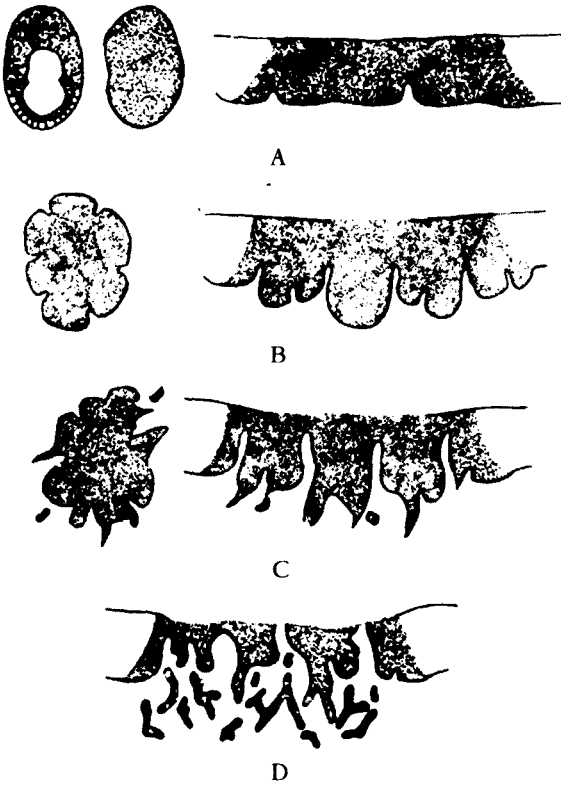


FIG. 6. DIBUJOS ESQUEMATICOS QUE ILUSTRAN UN INTENTO DE CLASIFICACION DEL CARCINOMA IN SITU.

- a) Reemplazo simple.
- b) Excrecencia masiva.
- c) Invasión temprana del estroma.
- d) Invasión progresiva del estroma. (Microcarcinoma) (Hamperl 1961).

La invasión temprana del estroma que hemos mencionado anteriormente está caracterizada por finas lengüetas redondas o puntiagudas salientes hacia el estroma. La membrana basal puede rodearlas o estar ausente. Este cuadro está ya muy cerca del carcinoma invasivo y es considerado por la mayoría de los patólogos como el verdadero comienzo del carcinoma infiltrante. Nosotros no estamos tan seguros a este respecto pero para evitar todo riesgo, casos con este tipo de lesión se tratan con una histerectomía simple, mientras que los otros tipos de carcinoma in situ pueden ser tratados por conización o simple excisión.

Como podemos ver en presencia de un carcinoma in situ siempre existe el peligro del desarrollo de un verdadero carcinoma infiltrante. Es enteramente lógico que muchos de los médicos estén en favor de un tratamiento radical de carcinoma in situ por este peligro y además hacen todos los esfuerzos para descubrirlo y tratarlo lo antes posible. De este modo uno se cree capaz de prevenir todos los casos de carcinoma infiltrante del cuello uterino. De hecho, se ha comenzado en los Estados Unidos, Canadá y recientemente en Escocia a controlar la población entera de una región por medio del examen citológico repetido con el objeto de lograr el diagnóstico y el tratamiento del carcinoma in situ. Estos esfuerzos que son a la larga muy costosos, están basados en dos suposiciones:

1. Todo carcinoma in situ se desarrolla y se transforma después de un cierto tiempo en carcinoma invasivo. Esta suposición no tiene valor en sentido absoluto. Se han visto casos de carcinoma in situ que desaparecieron después de un tratamiento sencillo o hasta sin ningún tratamiento. En nuestra opinión el carcinoma in situ en general es capaz de regre-

sar pero esta regresión se vuelve cada vez menos probable en cuanto el carcinoma in situ se acerca al extremo de nuestra escala de tipos.

2. Todo cáncer invasivo del cuello uterino se desarrolla después de haber recurrido estadios preliminares que se presentan como carcinoma in situ. Esta suposición tampoco tiene valor en los casos en los cuales la citología preventiva no pudo descubrir la presencia de un carcinoma in situ.

De otra parte hay también casos de carcinoma invasivos mínimos sin ninguna huella de carcinoma in situ en los cortes histológicos. Evidentemente el carcinoma invasivo puede desarrollarse directamente de una displasia o aún del epitelio normal.

Como se ve, ambas suposiciones no se cumplen en todos los casos de carcinoma in situ y de carcinoma infiltrante, pero lo hacen evidentemente como regla (en la mayoría de los casos). Por este motivo parecen apoyar el concepto referente al control de una población entera por examen citológico.

Se podría citar como prueba de la eficacia de una campaña de prevención del carcinoma invasivo del cuello uterino, las estadísticas que mostraron una disminución del carcinoma uterino en las regiones en las cuales se emprendió tal campaña. Pero toda estadística puede ser engañosa. La incidencia de mortalidad por cáncer invasivo del cuello uterino, proveniente por una parte, de las regiones donde se practicó el examen citológico repetido de casi toda la población femenina adulta y por otra, de regiones donde se limitó el examen citológico a las mujeres que venían a consultar al médico, no presenta una diferencia tan

grande que hiciera pensar que para la prevención o la eliminación del cáncer, el examen citológico de una población entera sea indispensable. Parece que los mismos resultados pueden ser logrados

por el examen citológico de las mujeres que consultan ordinariamente al ginecólogo, por lo menos en ciertos países europeos.

REFERENCIAS

HAMPERL, H.-KAUFMANN, C.-OBER, K.G. *Histologische Untersuchungen an der Cervix Schwangerer Frauen. Die Erosion und das Carcinoma in situ.* Arch. f. Gynakologie, 184, 181 - 280 (1954)

HAMPERL, H.-KAUFMANN, C. - OBER, K.G. SCHEEPENHEIM, P.; *Die Erosion der Portio. (Die Entstehung der Pseudoerosion, das Ektropion und die Plattenepithelüberhautung der Cervixdrusen auf der Portiooberfläche).* Virch. Arch. 331, 51 - 71, (1958).

HAMPERL, H.: *Die Verteilung des elastischen Gewebes in der Cervix uteri.* Virch. Arch. 334, 81 - 94 (1961) (a).

HAMPERL, H.: *Essai d' une classification du "Cancer in situ" du col uterin.* Revue Franc. de Gynecol. et d' Obstetr. 56, 633 - 651 (1961) (b).

OBER, G. K.: *Cervix uteri und Lebensalter. Die Bedeutung der Formwandlungen der Cervix für die Krebsdiagnostik und die Frage der sogenannten Portioerosion.* Dt. Med. Wochenschr. 83, 1661 - 1670/ 1666 - 1672 (1958) (a).

OBER, K.G. - SCHEEPENHEIM, P. - HAMPERL, KAUFMANN, C.: *Die Epithelgrenzen im Bereiche des Isthmus uteri.* Arch. f. Gynakol. 190, 346 - 383 (1958) (b).

***** ● *****