Estado del arte del conocimiento de la histofisiología del folículo piloso

Pedro Mauricio Moreno Granados

Universidad Nacional de Colombia
Facultad de Medicina
Maestría de Morfología Humana
Bogotá D.C., Colombia
2017

Estado del arte del conocimiento de la histofisiología del folículo piloso

Pedro Mauricio Moreno Granados

Trabajo final de Maestría para optar al Título de

Magíster en Morfología Humana

Director: Dr. Néstor Beleño Beltrán

Universidad Nacional de Colombia
Facultad de Medicina
Maestría de Morfología Humana
Bogotá D.C., Colombia
2017

Dedicatoria:

A mi familia, por su apoyo y amor incondicional
A mis docentes, porque han cambiado mi percepción del mundo
A mis estudiantes, porque me han enseñado a enseñar

Resumen

En este trabajo se describen conceptos clave de la anatomía de folículo piloso tanto a nivel macroscópico como microscópico. Igualmente, se revisa el desarrollo embrionario de éste órgano con base en el conocimiento actual de los mecanismos moleculares que llevan a cabo ese proceso. Enseguida se estudia el ciclo capilar y algunos de sus mecanismos reguladores. Finalmente, se hace referencia a las células madres el folículo piloso, tanto epiteliales como mesenquimales, y algunas de sus aplicaciones clínicas.

Palabras clave: anatomía del folículo piloso, histología del folículo piloso, desarrollo embrionario del folículo piloso, ciclo capilar, células madre del folículo piloso

Abstract

This work describes key concepts about hair follicle anatomy from the macroscopical to the microscopical level. Also, hair follicle embryonic development is reviewed in terms of the molecular mechanisms that govern such a process. Following, hair cycle and some of its regulatory mechanisms are studied. Finally, reference is made about hair follicle stem cells, epithelial and mesenchymal in nature, and some ot their clinical applications.

Key words: hair follicle anatomy, hair follicle histology, hair follicle development, hair follicle cycling, hair follicle stem cells

Tabla de Contenido

Resumen....vi
Lista de figuras....ix
1. Objetivos 1
1.1. Objetivo de General 1
1.2. Objetivos específicos 1
2. Justificación 2
3. Generalidades y anatomía macroscópica 3
3.1. Aspectos generales 3
3.2. Funciones del pelo 4
3.3. Tipos de pelo 7
3.4. Morfología del pelo 9
3.4.1. Cabello: 10
3.4.2. Pelo púbico 12
3.4.3. Barba y bigote 13
3.4.4. Pelo corporal: 14
3.4.5. Pelo de las extremidades 14
3.4.6. Pelo axilar: 15
3.4.7. Cejas y pestañas 15
4. Anatomía microscópica del folículo piloso 17
4.1. Elementos epiteliales 18
4.1.1. Vaina radicular externa 18
4.1.2. Vaina radicular interna 18
4.1.3. Tallo del pelo 21
4.2. Elementos mesenquimatosos 28
4.2.1. Vaina de tejido conectivo 28
4.2.2. Papila dérmica 29
5. Desarrollo del folículo piloso 31
5.1. Aspectos morfológicos 31

5.2. Procesos celulares y moleculares 34
5.2.1. Inducción 34
5.2.2. Organogénesis 38
5.2.3. Citodiferenciación 40
5.2.4. Determinación de la forma del pelo 43
5.2.5. Regionalización 44
6. Ciclo capilar 46
6.1. Anágeno: 46
6.1.1. Anágeno I: 46
6.1.2. Anágeno II: 47
6.1.3. Anágeno III 47
6.1.4. Anágeno IV 48
6.1.5. Anágeno V: 48
6.1.6. Anágeno VI: 48
6.2. Catágeno: 49
6.3. Telógeno 52
6.4. Mecanismos celulares y moleculares del ciclo capilar 53
6.5. Influencia hormonal 62
6.6. Inmunidad 63
6.7. Influencia de los genes reloj 63
7. Células madres del folículo piloso 65
7.1. Células madres epiteliales 65
7.2. Células madres mesenquimales 69
7.3. Aplicaciones clínicas 71
7.3.1. Restauración capilar 71
7.3.2. Reparación de heridas 73
7.3.3. Reparación de tejido nervioso 74
7.3.4. Reparación vesical 75
7.3.5. Cáncer de piel 76
8. Conclusiones 77

Bibliografía 80

Lista de figuras

Figura 1: inducción del folículo piloso pág 37

Figura 2: Organogénesis del folículo piloso pág 39

Figura 3: Citodiferenciación del folículo piloso pag 42

Figura 4: Inicio del anágeno pág 57

Figura 5: Mantenimiento del telógeno pág 61

1. Objetivos

1.1. Objetivo de General

Profundizar el conocimiento sobre la estructura en la función de folículo piloso

1.2. Objetivos específicos

- Conocer la organización anatómica el folículo piloso y cómo se relacionan cada una de sus partes desde el punto de vista funcional.
- Describir el desarrollo el folículo piloso y la regulación molecular de su morfogénesis
- Detallar, a la luz del conocimiento actual, los cambios celulares que suceden durante el ciclo capilar
- Entender el papel de las células madres en el mantenimiento de la homeostasis y en la reparación el folículo piloso.

2. Justificación

El conocimiento de la anatomía, la histología y el funcionamiento el folículo piloso es importante desde el punto de vista clínico, pues los defectos en este apéndice cutáneo provocan enfermedades que impactan la calidad de vida y la autoestima de los pacientes.

En los últimos 30 años se ha hecho un gran progreso en entendimiento del desarrollo embrionario y del ciclo capilar. Desafortunadamente este conocimiento dista de ser completo y, más aún, entre la comunidad académica de habla castellana, ya que son poco los textos en este idioma que tratan el tema de una manera lo suficientemente profunda y actualizada.

Este trabajo, entonces, trata de suplir esta deficiencia, presentando algunos de los avance relevantes en la biología capilar para hacerlos útiles para los estudiantes, docentes e investigadores que deseen ampliar sus conocimientos sobre este apasionante mini órgano. En últimas, se pretende estimular la investigación sobre el folículo piloso para generar tratamientos adecuados de las afecciones que le involucra y mejorar así la salud de los pacientes.

3. Generalidades y anatomía macroscópica

3.1. Aspectos generales

El pelo es un apéndice cutáneo que, junto con la glándula mamaria, constituye una de las características más distintivas de los mamíferos. Recubre la totalidad de la piel de estos animales, excepto la región palmoplantar y el borde libre de los labios (Buffoli et al, 2014). También suele estar ausente en algunas áreas de los genitales como en los labios menores y en el prepucio. Sin embargo, se han reportado casos anecdóticos de presencia de pelos en la cavidad oral (Agha-Hosseini, 2007).

El folículo piloso es el órgano epitelial que sintetiza el pelo. Está conformado por tres estructuras concéntricas que desde afuera hacia adentro son: la vaina radicular externa, la vaina radicular interna y el pelo propiamente dicho. El tallo del pelo también está formado por tres capas: la cutícula, la corteza y la más central, la médula (Buffoli et al, 2014). Esta última sólo se encuentra en los pelos más gruesos.

En la base del folículo piloso, y rodeada por éste, está la papila dérmica, un agregado de células mesenquimáticas que dirige el crecimiento del pelo gracias a un diálogo cruzado de señales químicas. Éstas permiten la regeneración cíclica del pelo, conocida como ciclo capilar, que se divide en tres fases: anágeno (fase de crecimiento), catágeno (fase de destrucción controlada) y telógeno (fase de reposo relativo) (Buffoli, 2014).

3.2. Funciones del pelo

El pelo cumple varias funciones que son críticas para la supervivencia:

Mantenimiento de la temperatura: la temperatura es uno de los factores de selección que con mayor rigor impacta la vida de los organismos. Ajustar la temperatura de manera independiente del ambiente, permite que los animales ocupen nichos ecológicos a los que, de otro modo, no podrían llegar.

El pelaje funciona manteniendo una delgada capa de aire estática entre el ambiente y la piel, sin embargo su eficiencia disminuye en presencia de vapor de agua y, por tanto, de la humedad (Liwanag et al, 2012).

Por otro lado, el color del pelo puede determinar la cantidad de radiación solar que finalmente llega a la piel. De este modo, en condiciones de frío o calor extremo, el animal mantiene una temperatura constante (Dawson et al, 2014).

Adicionalmente, el espesor del pelaje puede regularse, tanto en el corto como en el largo plazo. En el corto plazo la posición oblicua del pelo puede cambiarse a una más erecta por la acción de los músculos piloerectores, aumentando así el espesor relativo del pelaje (Liwanag, et al. 2012). En el largo plazo, algunas especies de mamíferos que viven en sitios donde hay estaciones cambian la densidad de su cubierta de pelos, la cual se hace más tupida y larga en época de invierno para volver a ser corta y rala en las temporadas cálidas (Blix, 2016).

Camuflaje: Evitar ser visto es clave tanto para escapar de los depredadores como para capturar las presas. Se reconocen tres tipos de camuflaje: imitación del color

del ambiente, la coloración disruptiva y el contrasombreado, y las distintas tonalidades del pelo de los animales cumplen con esa función (Dawson, 2014).

Dispersión de sustancias: El pelo usualmente está asociado a glándulas sebáceas, que al secretar el sebo permiten la formación de una película protectora. Ésta no sólo lo hace impermeable al agua, sino que lo protege de agentes microbianos y de la radiación ultravioleta (Schneider & Paus, 2010). Además, el sebo de algunos animales contiene sustancias que funcionan como feromonas (Schneider & Paus, 2010), que garantizan su reproducción o que sirven para marcar territorio.

Protección física: el pelo es un material relativamente duro y al estar dispuesto en fibras separadas absorbe la energía de los impactos. Así, agresiones como mordiscos o zarpazos son menos graves que en la piel desnuda. Por otro lado, el pelo también protege a la piel subyacente de los efectos de los rayos del sol, al absorber la radiación ultravioleta debido a la presencia de melanina. La melanina a su vez, reacciona con los radicales libres inducidos por la radiación, mitigando su efecto (D' Mello et al 2016). Esto es claro en pacientes con albinismo, en los cuales se notan con frecuencia quemaduras en el cuero cabelludo.

Órgano sensorial: los pelos están asociados a terminaciones nerviosas que forman estructuras especializadas como el órgano terminal del pelo (Buffoli, et al 2014). De ese modo, sensaciones como la vibración, el tacto suave e incluso el

prurito, son amplificadas por la longitud del pelo y su rigidez. Este mecanismo permite localizar y destruir parásitos como las pulgas y los piojos.

La vibrisas son pelos especializados que se encuentran en el hocico de varios mamíferos, y tienen una sensibilidad táctil exquisita, que permite la localización de las presas y la detección de depredadores en condiciones bajas de luz.

Comunicación social: La frondosidad de las melenas y las crines determinan el rango del macho dentro de la manada y la probabilidad de apareamiento. Además, la erección de los pelos hace parte del lenguaje corporal de los mamíferos, casi siempre sugiriendo frío, miedo o agresión inminente.

En el ser humano, el cabello protege la piel de las inclemencias del tiempo al igual que en otros animales como lo demuestra un estudio reciente en humanos en el cual se halló que la presencia de cabello durante el ejercicio bajo el sol directo, disminuye la tasa de sudoración en el cuero cabelludo, posiblemente por un efecto “de sombra” que protegería al cuero cabelludo de la radiación solar (Coelho et al, 2010)

Igualmente, la función protectora de las pestañas, las cejas y los vellos nasales y del canal auditivo evita el ingreso de sustancias extrañas a los ojos y a las cavidades oral y auditiva (Buffoli, 2014).

El vello humano facilita la detección de ectoparásitos. En un estudio reciente con voluntarios humanos (Dean, I & Siva-Jothy MT 2012) expuestos al chinche *Cimex lectularius*, se determinó que los parásitos tuvieron tiempos de búsqueda más

prolongados en las áreas sin afeitar respecto de las áreas afeitadas, y fueron más eficientemente detectados en las áreas sin afeitar. El tiempo de búsqueda pone en riesgo de muerte al chinche por la mayor probabilidad de ser encontrado y por el mayor gasto de energía que implica lograr acceder a la piel en un entorno peludo (Dean, I & Siva-Jothy MT 2012).

Finalmente, tanto el cabello como el pelo en tronco, genitales y extremidades, hacen parte de los atributos de belleza. Aunque los gustos pueden diferir entre culturas, su presencia o su ausencia influyen en la imagen corporal. Por ejemplo, Fink, et al (2016), utilizando imágenes generadas por computadora, estudiaron cómo las propiedades físicas del pelo influyen en la percepción del atractivo. Ellos encontraron que la ausencia de daño, el tipo de pelo, el color, y la densidad del pelo son atributos que hacen que una persona sea percibida como saludable, bella y joven (Fink, et al; 2016),

De hecho, enfermedades que afecten de manera extrema la distribución y la cantidad del pelo tales como las alopecias y los hirsutismos impactan negativamente equilibrio psíquico, de modo tal que la depresión y los trastornos de ansiedad son más frecuentes en personas con este tipo de condiciones (Buffoli, 2014).

3.3. Tipos de pelo

La piel tiene alrededor de 5 millones de pelos (Paus & Cotsarelis, 1999), los cuales, según su forma, grosor y patrón de medulación se clasifica en tres tipos:

LANUGO: El lanugo es el primer tipo de pelo producido durante el desarrollo humano (Harding & Rogers 1999), que aparece alrededor del tercer al cuarto mes de gestación (Robbins, 1994). Carece de pigmentación y tiene una textura suave al tacto. Se trata de pelos delgados, aunque más gruesos y largos que el vello, con una longitud máxima de 15 cm en el cuero cabelludo y un diámetro de 20μm en la misma localización (Harding & Rogers 1999). Su carácter transitorio es obvio desde la semana 28 de gestación cuando comienza a desprenderse y es sustituido por pelo terminal en la cabeza, arcos superciliares y párpados, y por vello en las demás áreas del cuerpo (Harding & Rogers 1999). Desaparece en su totalidad durante los primeros días después del nacimiento.

VELLO: con un diámetro de 0.4μm y una longitud que puede variar desde 0,1cm a 2 cm, el vello es el tipo de pelo más corto del cuerpo (Harding & Rogers 1999). Remplaza a la mayor parte del lanugo luego del nacimiento y, al igual que aquel, su médula no es visible bajo el microscopio óptico (Harding & Rogers 1999). Igualmente, su pigmentación es nula. Al cubrir toda la superficie de la piel, excepto palmas y plantas, es el tipo de pelo más abundante, estando presente incluso en las áreas donde también hay pelo terminal (Harding & Rogers 1999).

PELO TERMINAL: este tipo de pelo es muy variable en cuanto a forma, longitud y diámetro, dependiendo de la localización corporal. Sin embargo, en promedio, es más grueso y más largo que los otros tipos de pelo, ostentando diámetros que van desde los 30 μm hasta los 120μm, y longitudes que oscilan desde unos pocos cm hasta más de un metro (Harding & Rogers 1999). De hecho, la proporción de

pelos terminales con distintas longitudes, diámetros y formas, determinan la distribución del pelo propia de cada raza y las diferencias de la densidad de pelo entre mujeres y hombres (Harding & Rogers 1999).

Macroscópicamente, los pelos terminales son pigmentados y más rígidos que los vellos y el lanugo, y pueden ser crespos o lisos. Microscópicamente, se encuentran asociados a los músculos piloerectores y presentan una médula fácilmente visible (Harding & Rogers 1999).

3.4. Morfología del pelo

Varía con la raza y región corporal evaluada. Además existe una relación entre la sección de corte transversal y la forma del pelo, siendo este más curvo cuanto más plana es su sección. Sin embargo, un estudio hecho por Lindelöf (1988), haciendo cortes seriados de folículos pilosos y una reconstrucción 3D por computadora, determinó que los folículos rectos producen pelos lacios y que los folículos curvos producen pelos ondulados o rizados. Si se tienen en cuenta estos resultados, el cambio de tipo de pelo durante la adolescencia o como resultado de medicamentos como el etretinato, es ocasionada por un cambio en la arquitectura del folículo (Lindelöf, 1988).

Se distinguen varios tipos de pelo dependiendo de la longitud, el diámetro, la estructura y la forma de la raíz y la punta.

3.4.1. Cabello:

El cabello se caracteriza por una longitud mayor que los pelos de otras localizaciones, superando los 5m en la mujer con la cabellera más larga (Guinness World Records, 2017). Sin embargo, de ordinario, el cabello no suele llegar a cifras tan espectaculares, estando determinado el crecimiento por la duración del anágeno (Paus & Cotsarelis, 1999).

Se calculan alrededor de 100.000 a 150.000 cabellos que se encuentran a una densidad de 200-250 pelos/cm^2, según algunas series, y, según otras, de 175-300 pelos /cm^2 (Harding & Rogers 1999). Estas cifras son similares a las reportadas por Otberg et al (2004) con respecto a la densidad de folículos pilosos en la región de la frente (292 folículos/cm2). Es importante resaltar que los conteos de cabellos suelen ser menores en mujeres y disminuyen con la edad en ambos sexos (Harding & Rogers 1999).

Su diámetro varía de un individuo a otro, de 50μm-90μm y presenta una velocidad de crecimiento de 0.35-0.44mm/d (Harding & Rogers 1999).

La diversidad en la forma y la textura del pelo han permitido clasificar el pelo en tres fenotipos “raciales”.

El cabello mongoloide es liso y de color pardo oscuro. Tiene una sección circular (Sinclair, 2007) con un diámetro grueso, de aproximadamente 78±10μm (Luther et al 2012). Su cutícula es gruesa y su médula es continua y amplia, con gránulos de

melanina más abundantes que en los caucásicos y dispuestos formando parches (Deedrick & Koch, 2004).

El cabello caucasoide tiene una sección oval y puede ser liso, ondulado o crespo. El color puede ser rojo, rubio, pardo o negro (Sinclair, 2007). El cabello caucásico tiene un diámetro de 67±9μm (Sinclair, 2007; Luther et al 2012). Su sección transversa puede ser redonda u oval y los gránulos de pigmento tienden a ser finos y dispersos (Deedrick & Koch, 2004).

El cabello negroide tiene una sección transversa ovalada más plana que la de otros tipos étnicos (Sinclair, 2007, Deedrick & Koch, 2004) y un diámetro mayor, de 62±4μm (Luther et al 2012). Usualmente es muy crespo, de color pardo oscuro a negro, con más sebo en comparación con el mongoloide (Sinclair, 2007). Además, tiene unos gránulos de melanina muy grandes y densos, agrupados formando grumos, lo que le da un aspecto opaco (Deedrick & Koch, 2004).

De la Mettrie et al, (2007), notaron que la clasificación estándar del pelo basada en el origen étnico no daba cuenta de la gran variación de los humanos y por eso desarrollaron un sistema de clasificación del pelo basado en su forma. Para esto tomaron muestras de cabello de 1442 personas provenientes de 18 países diferentes. En las muestras determinaron el diámetro de curvatura, el índice de rizado y el número de ondas.

El índice de rizado es la razón entre la longitud extendida de un trozo de cabello (cortado a 6 cm de su raíz) y la longitud de la misma pieza sin extender (pero

colocada bajo una placa de vidrio).El diámetro de curvatura se mide colocando la muestra de pelo entre dos placas de vidrio y comparando su curva más pequeña con la de círculos de distinto diámetro de una plantilla. Para calcular el número de ondas, se fija la muestra sin estirar a una placa de vidrio y se cuenta el número de picos y valles en un tramo de 4cm de pelo. Se escoge entonces el mayor valor (De la Mettrie et al, 2007).

Con base en esos parámetros obtuvieron 8 categorías que permiten diferenciar objetivamente las variaciones de la forma de los pelos, sobre todo de aquellos con similares grados de rizado. Los pelos más lacios están en las categorías I-III, mientras que los más crespos están en las categorías VII y VIII (De la Mettrie et al, 2007).

3.4.2. Pelo púbico

Suele ser más grueso que el cabello y presenta una apariencia rizada con regiones aplanadas en los puntos donde se curva sobre su eje (Deedrick & Koch, 2004; Mystri, S et al. 2011). Con respecto a la longitud, tiende a haber cierto grado de uniformidad de una raza a la otra siendo de 10 a 60mm en el pelo sin cortar (Harding & Rogers 1999). La sección transversal es irregular y su médula, relativamente ancha, suele ser continua. El pelo púbico presenta un aspecto rígido similar a un alambre (Harding & Rogers 1999) con una punta que puede ser cónica, redondeada o desgastada (Deedrick & Koch, 2004). El desarrollo del vello púbico ocurre antes que el del vello axilar (Mystri et al. 2011).

El pelo púbico crece a un ritmo de 0.35-0.40 mm/d, el cual tiende disminuir con la edad. Durante la juventud, el pelo púbico se encuentra a una densidad de 6-13 pelos/cm^2 y disminuye a alrededor de 10 pelos/cm^2 a los 65 años de edad (Harding & Rogers 1999).

3.4.3. Barba y bigote

Con un número de 10.000 a 20.000, estos pelos son gruesos y tienen una longitud promedio de 300mm. Su médula es continua y gruesa (Harding & Rogers 1999), (Deedrick & Koch, 2004). La sección transversal es variable con perfiles elípticos, asimétricos, oblongos y trilobulados. Otras características de la barba incluyen una densidad de 20 a 80 folículos/cm^2, un ángulo de salida menor a 45°, y una orientación de los pelos en distintas direcciones (Maurer et al 2016).

La rigidez de la barba seca es equivalente a la de un alambre de cobre del mismo grosor, pero ésta disminuye en un 30% a 65% dentro del primer minuto de contacto con el agua (Maurer, et al 2016). La barba crece 0,3 a 0,5mm/día, velocidad de crecimiento similar a la del cabello y el doble que la de las cejas (Maurer, et al 2016).

Con respecto a la variación étnica, los caucásicos suelen tener una mayor área de la cara cubierta por barba, y, por lo tanto, una mayor densidad de barba en comparación con los chinos (Maurer, et al 2016). En estos últimos, la barba se concentra alrededor de la boca y es escasa en el cuello, en el mentón y en las

mejillas. Sobre el labio superior no hay diferencia entre los grupos étnicos mencionados (Maurer et al 2016).

3.4.4. Pelo corporal:

Son pelos finos con un patrón de medulación irregular. Su longitud varía de 3 a 60mm, y se calculan unos 425.000 pelos en todo el tronco (Harding & Rogers 1999).

El pelo del tronco presenta un diámetro intermedio entre el de las extremidades y el vello púbico, con puntas largas y en arco, con frecuencia oscuras. La médula es granular. Estos pelos suelen tener una textura rígida y su ritmo de crecimiento es 0.44 mm/d en la región del pecho (Harding & Rogers 1999).

3.4.5. Pelo de las extremidades

El pelo de las extremidades suele ser corto, suave y delgado (Deedrick & Koch, 2004), con un diámetro que oscila entre 30 y 40μm en miembros superiores y muslos, mientras que llega a los 60μm en la pantorrilla (Schweiger et al, 2016). Su forma arqueada provoca el desgaste de la punta al contacto con la ropa, de modo que deja de ser aguda para tornarse redondeada (Deedrick & Koch, 2004).

Se cree que hay un total de 220.000 pelos terminales de en los brazos y 370.000 en las piernas que pueden crecer a un ritmo de 0.20-0.29 mm/d (Harding & Rogers 1999), la mitad de la velocidad del crecimiento del cabello.

3.4.6. Pelo axilar:

En esta localización el pelo es corto, de 10 a 50 mm de longitud, y presenta una tasa de crecimiento lenta, de 0.30 a 0,36 mm/d (Harding & Rogers 1999). Su diámetro es comparable al del cabello, cercano a los 85μm (Schweiger et al, 2016).

En cuanto a su morfología, este tipo de pelo presenta un aspecto rizado pero con menos número de ondas y secciones planas que el púbico (Deedrick & Koch, 2004). Además, la médula suele ser discontinua y de apariencia granular, y las puntas son largas y finas con apariencia blanqueada. (Deedrick & Koch, 2004).

3.4.7. Cejas y pestañas

Las pestañas son pelos terminales que se ubican en los bordes de los párpados, de los cuales hay 100 a 150 en el párpado superior (donde se organizan en dos filas) y de 50 a 75 en el inferior (Jones, 2011). Su curva hacia afuera y su superposición al juntar los párpados protegen al ojo de la entrada de cuerpos extraños. Además participan en el reflejo de parpadeo y son un componente importante de la imagen corporal (Jones, 2011)

Estos pelos prácticamente no encanecen con la edad, tienen un diámetro entre 20 y 120μm, una longitud de 1cm y una velocidad de crecimiento de sólo 0,15 mm/día(Harding & Rogers 1999; Jones, 2011). Es interesante notar que las pestañas no tienen músculo erector del pelo, por lo tanto la determinación de la posición del promontorio no puede basarse en esta referencia (Paus et al 2015).

Las pestañas son independientes de las hormonas sexuales para su crecimiento, pero los análogos de la prostaglandina PGF2α, bimatoprost y latanoprost, provocan aumento de su longitud y su pigmentación. Del mismo modo, los antagonistas del EGFR (como cetuximab y erotinib) y la ciclosporina provocan tricomegalia (Paus et al 2015)

Las pestañas exhiben las mismas diferencias raciales que los pelos de la cabeza. Por ejemplo, en las mujeres asiáticas presentan menos curvatura, un mayor diámetro y una cutícula más gruesa que en las mujeres caucásicas (Paus et al 2015)

Las cejas tienden a ser un poco más largas y curvas que las pestañas (Harding & Rogers 1999), y su corte transverso es redondeado. Al igual que las pestañas, tienen una forma curvada a manera de sable (Deedrick & Koch, 2004). Su tasa de crecimiento es de 0.16 mm/d (Harding & Rogers 1999)

4. Anatomía microscópica del folículo piloso

El folículo piloso es el órgano que sintetiza la fibra del pelo. Está compuesto por elementos epiteliales y elementos mesenquimales. Los elementos epiteliales se disponen en capas concéntricas y se dividen en tres compartimientos que de afuera hacia adentro son: la vaina radicular externa, la vaina radicular interna y el tallo piloso. Los elementos mesenquimales incluyen la vaina de tejido conectivo (que se encuentra entre la vaina radicular externa y la dermis papilar) y la papila dérmica, ubicada en la porción inferior del folículo (Yang & Cotsarelis, 2010).

La relación del folículo piloso con los demás elementos de la unidad pilosebácea, el músculo piloerector y la glándula sebácea, define una serie de regiones funcionalmente importantes dispuestas perpendicularmente al plano de la piel (Buffoli et al, 2014). Estas regiones son el infundíbulo, el istmo y el bulbo. El infundíbulo está en el espacio comprendido entre el ostium (el orificio por el cual emerge el pelo a través de la piel) y el conducto de drenaje de la glándula sebácea. El istmo se encuentra ubicado entre el conducto de drenaje de la glándula sebácea y la inserción del músculo piloerector.

Por debajo del istmo se encuentra el bulbo, que rodea a la papila dérmica. Si se traza una línea imaginaria que atraviese la región más ancha de la papila dérmica (la línea de Auber), el bulbo puede dividirse en dos porciones: una superior y una inferior. Esta división es importante, porque en la porción inferior del bulbo se halla la matriz, donde ocurre la proliferación de las células que van a dar origen al pelo

(Buffoli et al, 2014). La porción superior es una zona donde comienza a desplegarse el programa de diferenciación de las células matriciales, de tal modo que encontramos la zona de pre-elongación, donde las células se alinean verticalmente; la zona de elongación, donde las células se alargan y la zona de pre-queratinización, en la que ya empiezan a verse fibras de queratina. Finalmente, encontramos la zona queratógena donde las células toman un aspecto vidrioso debido a la formación de puentes cruzados en la queratina del pelo (Buffoli et al, 2014).

4.1. Elementos epiteliales

4.1.1. Vaina radicular externa

La vaina radicular externa forma una especie de bolsa que rodea a los demás componentes epiteliales. En la región inferior, la vaina radicular externa consta de una capa única de células cuboides, que se torna estratificada hacia el extremo superior. El citoplasma de sus células es rico en glucógeno, lo que les da un aspecto claro en las tinciones con hematoxilina-eosina. La porción superior de la vaina radicular externa se continúa con el estrato basal de la epidermis, y en ella se insertan el músculo piloerector y la glándula sebácea. (Messenger, 2016)

4.1.2. Vaina radicular interna

La vaina radicular interna es una estructura derivada de las células de la matriz que se extiende desde la porción inferior del bulbo del pelo hasta la porción inferior del istmo, donde sus elementos comienzan a descamarse (Joshi, 2011). La

función real de la vaina radicular interna se desconoce (Bernard, 2017), sin embargo se cree que protege, moldea y guía al tallo del pelo en crecimiento, (Stenn &Paus, 2001, Joshi, 2011, Buffoli 2014), ya que lo rodea y se mueve ligeramente por delante, aunque sincrónicamente con él (Stenn &Paus, 2001).

La vaina radicular externa está formada por tres capas que, desde el interior hasta el exterior son: la cutícula de la vaina radicular interna (en contacto con el tallo del pelo),la capa de Huxley y la capa de Henle, (Stenn &Paus, 2001, Joshi, 2011, Buffoli 2014)

La cutícula de la vaina radicular interna forma una monocapa de células planas que se encuentran completamente queratinizadas, dispuestas a manera de escamas con un patrón inverso al de la escamas de la cutícula del pelo (o sea, con sus bordes libres dirigidos hacia abajo), lo que permite la fijación del tallo del pelo al folículo piloso y su crecimiento coordinado con el de la vaina radicular interna (Stenn &Paus, 2001, Joshi, 2011, Buffoli 2014)

La capa de Huxley es el principal componente de la vaina radicular interna (Stenn y Paus, 2001) y está formada por 2 a 4 capas de células. En la región suprabulbar algunas de estas células contienen prolongaciones, razón por la cual se les conoce con el nombre de flugzellen o células aladas, y se especula que forman canales nutritivos entre la capa de Henle no queratinizada y las células de la vaina radicular externa (Joshi, 2011)

En cuanto a la capa de Henle, ésta se caracteriza por ser una monocapa que, junto con la cutícula de la vaina radicular interna, son las primeras en sufrir cornificación (Joshi, 2011). Se encuentra separada de la vaina radicular externa por otra monocapa de células conocidas como la capa acompañante (Stenn & Paus, 2001). Esta última, se considera parte de la vaina radicular externa y, sin embargo, esta unida a la capa de Henle por desmosomas, mientras que su unión a la vaina radicular externa es mucho más laxa. Esto le permite funcionar como un plano de deslizamiento entre las vainas radiculares mientras el pelo crece. Parece que este proceso de deslizamiento es dependiente de proteólisis, dada la expresión de los inhibidores de proteasa TIMP y PAI-2 (Stenn & Paus, 2001).

Una de las características más importantes vaina radicular interna es su alto grado de queratinización que, junto con la presencia de tricohialina, le confiere una gran rigidez mecánica (Joshi, 2011, Buffoli 2014). Esta queratinización inicia primero en la capa de Henle y la cutícula de la vaina radicular interna que, a nivel de la porción superior del bulbo, presentan gránulos de tricohialina de color rosado brillante (Joshi, 2011). Un poco más arriba, a nivel de la cresta de Adamson, que representa sitio en que se queratiniza el tallo del pelo, estas capas ya están completamente cornificadas mientras que en la capa de Huxley el proceso comienza a este nivel (Joshi, 2011). Ya por debajo del istmo, todas las capas se encuentran queratinizadas, y las células presentan un aspecto azul grisáceo. En esta región, se comienza a ver descamación de las células de la vaina radicular interna hacia el canal radicular (Joshi, 2011).

4.1.3. Tallo del pelo

El tallo del pelo, al igual que el resto del folículo piloso, tiene un arreglo en capas concéntricas. Éstas son 3: la cutícula, la corteza y la médula.

4.1.3.1. CUTÍCULA

La cutícula es la cubierta más externa del pelo que se extiende de la raíz a la punta, a la vez que lo protege de las agresiones tanto físicas como químicas del ambiente (Buffoli et al, 2014). Igualmente, el lustre típico del pelo depende de las propiedades físicas de esta capa (y de la compactación de las células de la médula), y la forma en que crece y luego se descama, genera un sistema de autolimpieza que refuerza sus cualidades estéticas, dándole un aspecto limpio y desenredado (Jones et al, 2001).

La cutícula del tallo del pelo está formada por células planas (Jones, 2001), dispuestas en un patrón en “entejado” con los bordes libres apuntando hacia la punta del pelo. Esto les permite unirse a las células de la cutícula de la vaina radicular interna, que también se disponen en entejado, pero con los bordes libres dirigidos hacia abajo (Jones, 2001; Yang et al, 2014).

Las células cuticulares del tallo tienen una longitud que oscila entre los 50μm y los 60μm, mientras que su superficie visible es de 6μm a 7μm (Wolfram, 2003; Yang et al, 2014). Dicho de otro modo, cada unidad se encuentra superpuesta con la siguiente en un tramo de alrededor de ¾ a 5/6 de su longitud total (Wolfram, 2003;

Yang et al, 2014). Es interesante notar que esta longitud libre es inversamente proporcional al diámetro del pelo (Dawber, 1996).

El espesor de la cutícula varía de una especie a otra. Por ejemplo, en las ovejas merino, está conformada por una monocapa de células, mientras que en el cerdo es de 30 células (Jones, 2001). En el ser humano, la cutícula tiene de 6 a 10 células, que suman un total de 0,2μm a 0,5μm de espesor, llegando incluso a 1μm en la región más proximal de la escama, donde se une con la corteza (Jones, 2001; Wolfram, 2003; Yang et al, 2014).

La unión de las células cuticulares con las corticales es muy fuerte (al igual que su unión con las células de la vaina radicular interna), de modo que al arrancar el pelo y observarlo al microscopio electrónico, se observa una deformación en espiral hacia atrás de las células cuticulares del tallo (Wolfram, 2003), similar a una cáscara de banano recién pelada.

En cuanto a la ultraestructura de la cutícula, ésta está constituida por una serie de laminaciones o capas denominadas: epicutícula, capa A, exocutícula, endocutícula y capa interna (Buffoli et al, 2014), las cuales se describirán a continuación.

La epicutícula es una barrera relativamente impermeable al agua, constituida por una capa de lípidos unidos de manera covalente a las proteínas subyacentes (Jones, 2001, Yang et al, 2014). En ácido graso más representativo de esta capa es el ácido 18-metil-eicosanoico (18-MEA), también presente en la capa β del complejo de membrana celular de las células cuticulares (Yang et al, 2014), por lo

cual, la epicutícula se puede considerar como parte de éste (Dawber, 1996). El espesor de la epicutícula varía de 10nm a 14 nm (Yang, et al, 2014).

La exocutícula se ubica por debajo de la epicutícula. Se trata de una capa rica en azufre a expensas de una abundante concentración del aminoácido cisteína, importante para la formación de puentes disulfuro que mantienen su estructura (Jones 2001, Wolfram 1996, Yang et al, 2014). Su cara externa es de naturaleza proteolipídica (Jones, 2001), que forma una barrera impermeable que se continúa hacia arriba con la epicutícula.

Al observar la epicutícula con microscopia electrónica de transmisión se nota, en su porción más superficial, un área electrodensa de alrededor de 40nm de espesor, que se conoce con el nombre de capa A (Jones, 2001). La región más interior, electrolúcida, tiene un espesor de que oscila entre los 50nm y los 300 nm (Yang et al, 2014) cuya base limita con la endocutícula y tiene un aspecto irregular (Dawber, 1996).

La endocutícula, por su parte, está constituida por remanentes de los organenelos y es electrolúcida (Jones, 2001). Además, es pobre en cisteína y, por lo tanto, en azufre (Jones, 2001; Yang et al, 2014). Su espesor suele ser de 50-300 nm, similar al de la exocutícula (Yang et al, 2014).

Las células cuticulares, y las de la corteza, están rodeadas por una estructura laminada llamada el complejo de membrana celular (CMC), que está formado por los restos de las membranas plasmáticas unidas por material intercelular y. por

tanto, es rico en lípidos y proteínas (Jones 2001). Éste es continuo a lo largo de toda la fibra del pelo, aunque sigue siendo un componente menor de ésta (Jones, 2001), ya que tiene un espesor de sólo 5-25 nm (Dawber, 1996). Junto con la epicutícula y la exocutícula, esta capa adiciona mayor impermeabilidad a la cutícula.

El CMC es una estructura similar a un sándwich, en la que una lámina de material intercelular, llamada capa δ, se encuentra ubicada entre dos capas de membrana plasmática, las capas β (Jones, 2001).

Las capas β tienen alrededor de 5 nm de espesor y tienen un aspecto claro en la microscopía electrónica de transmisión. Al igual que la epicutícula, las capas β contienen lípidos unidos a proteínas (Jones, 2001). De manera interesante, en la cutícula, la capa β es rica en 18-MEA y sus lípidos y proteínas están unidos covalentemente, de modo que forman una capa única de material (Yang et al, 2014). En cambio, en las células corticales, la capa β no contiene 18-MEA y sus lípidos y proteínas se unen de manera no covalente para formar una estructura en bicapa (Yang et al, 2014). En la unión cutículo-cortical, las características químicas y físicas de estas capas tienen un fenotipo intermedio.

Por otro lado, la capa δ tiene 15nm de espesor (Yang et al, 2014), es electrodensa y tiene pocos puentes cruzados (Jones, 2001), y por esto se cree que es rica en polisacáridos (Wolfram, 2003).

Algunos autores incluyen dentro del CMC una capa adicional, la capa i o capa interna. Ésta se encuentra superficial con respecto a la capa β más superior, en una ubicación intracelular (Jones, 2001), por lo cual otros autores no la consideran parte del CMC. Sin embargo, su presencia lo estabiliza, y parece participar en el transporte de sustancias desde y hacia las células queratinizadas (Jones, 2001).

4.1.3.2. CORTEZA

La corteza forma la mayor parte de la fibra del pelo y le confiere sus propiedades mecánicas (Buffoli et al, 2014). Está hecha de células fusiformes (Jones, 2001), empaquetadas y dispuestas en paralelo con respecto al eje del pelo (Dawber, 1996), las cuales tienen entre 1μm a 6μm de diámetro y de 50μm a 100μm de longitud (Yang et al, 2014).

En su centro, las células corticales tienen un remanente nuclear de forma estrellada, que se aprecia mejor en los cortes transversales (Dawber, 1996). Sin embargo, la mayor parte (50-60%) de la corteza está compuesta de macrofibrillas: bastones de microfibrillas de queratina inmersas en una matriz amorfa de proteínas asociadas a queratinas y lípidos (Buffoli et al, 2014; Yang et al 2014).

En algunos animales, como las ovejas, se han descrito dos tipos de célula cortical según el patrón de tinción con azul de metileno y el grado de empaquetamiento de las fibras que las componen. Las células ortocorticales, se tiñen de oscuro con el azul de metileno y tienen fibras poco empaquetadas. Las células paracorticales, por otro lado, captan poco el colorante y tienen fibras muy empaquetadas

(Dawber, 1996; Jones, 2001). Aunque algunos autores consideran que los términos ortocórtex y paracórtex no deben aplicarse a humanos (Jones, 2001), otros se refieren al pelo humano como de predominio paracortical (Dawber, 1996). Es interesante notar que la simetría de la distribución de las células corticales se relaciona con el hecho de si el pelo es liso o rizado. En este último caso las células ortocorticales tienden a ubicarse en la porción externa de los rizos (Jones, 2001)

La queratina es el principal componente proteico del pelo, y de esta proteína filamentosa existen dos tipos: tipo1, de carácter ácido y tipo 2, de carácter básico. Esto es importante, ya que siempre se va a emparejar una fibra de tipo1 con una de tipo 2, formando dímeros (Jones, 2001). Ahora bien, estos dímeros se disponen en el espacio en un registro axial (Jones, 2001). Dos dímeros antiparalelos, forman un tetrámero que a su vez, se une con otros, cabeza con cola, para formar los protofilamentos (Yang, et al, 2014).

Los protofilamentos se organizan en grupos de 8, con un protofilamento central y 7 periféricos (Yang et al, 2014), de modo que, en este momento la estructura tiene 32 moléculas de queratina, y se le denomina microfibrilla (Jones, 2001). Varias microfibrillas, embebidas en una matriz amorfa constituida por proteínas asociadas a queratina y remanentes de organelos intracelulares, forman la macrofibrilla, de unas 0,1μm a 0,4μm de diámetro (Dawber, 1996; Yang et al, 2014).

4.1.3.3. MÉDULA

La médula es la porción más central del tallo piloso, sin embargo es poco visible en los pelos más delgados como el vello o el lanugo (Buffoli et al, 2014; Jones 2001). En cambio, los pelos terminales más gruesos, como el púbico en los humanos y las espinas del puercoespín, destacan por una médula bastante conspicua (Dawber, 1996). La apariencia de la médula en el ser humano es amorfa, con patrones más definidos en los pelos de origen animal (Deedrick & Koch, 2004).

Está formada por fibras burdas e insolubles, lo cual ha dificultado el estudio de su composición química (Jones, 2001). La médula puede contener una cantidad variable de espacios aéreos (Dawber, 1996), que, si son abundantes, hacen que ésta se vea oscura con la luz transmitida o clara con la luz reflejada en el examen en fresco (Deedrick & Koch, 2004), y que tenga una apariencia poco compacta (Jones, 2001; Yang, et al 2014). Además, pueden existir gránulos de pigmento, que suelen ser más evidentes en pelos de origen no-humano (Deedrick & Koch, 2004)

Dependiendo del tipo de pelo, su aspecto puede ser continuo o discontinuo (Jones, 2001), y su morfología puede ser en enrejado, en escalera o fragmentada, lo que puede servir para determinar su origen animal o la localización corporal de la cual proviene (Deedrick & Koch 2004; Dawber, 1996).

4.2. Elementos mesenquimatosos

La vaina de tejido conectivo y la papila dérmica, son los elementos mesenquimatosos del folículo piloso, y se originan a partir de las células del condensado dérmico durante la morfogénesis del folículo (Messenger, 2016). De hecho, su relación también es funcional, ya que bajo ciertas condiciones, las células de la vaina de tejido conectivo pueden dar origen a las de la papila dérmica (Messenger, 2016).

4.2.1. Vaina de tejido conectivo

La vaina de tejido conectivo rodea al folículo piloso desde el nivel del promontorio y se continúa con la papila dérmica en la porción inferior. Consta de tres capas de fibras de colágeno que corren dispuestas de manera ortogonal, con los fibroblastos residiendo en la capa intermedia (Yang & Cotsarelis, 2010). La capa más interna contiene fibras reticulares y una red de capilares que es más conspicua en los pelos de mayor diámetro (Montagna &van Scott, 1958). La capa más exterior tiene fibras dispuestas de manera longitudinal y un mayor espesor que la anterior. Además puede contener arteriolas que discurren paralelas a las fibras (Montagna & van Scott, 1958)

La vaina de tejido conectivo se continúa en su porción superior con la dermis papilar y con la vaina de tejido conectivo de la glándula sebácea (Messenger, 2016; Montagna & van Scott, 1958). En las porciones más inferiores se nota su separación con respecto a la vaina radicular externa a causa de la membrana

basal, sobre la cual se apoya. Su aspecto hialino en los cortes histológicos le da el nombre de capa vidriosa (Montagna & van Scott, 1958).

4.2.2. Papila dérmica

Por su parte, la papila dérmica es una condensación de tejido conectivo que se encuentra encapsulada por el bulbo del pelo. La mayor parte del tiempo se ve como una estructura de forma oval a redonda, que contiene fibroblastos especializados, con núcleos grandes y pálidos, y un citoplasma con vacuolas que se tiñe ligeramente con colorantes básicos (Montagna & van Scott, 1958).

La matriz extracelular de la papila dérmica tiene un aspecto hialino, (Montagna & van Scott, 1958) pero tiende a teñirse bien con la técnica ácido periódico-Schiff, gracias a la abundancia de proteoglicanos (Montagna & van Scott, 1958, Messenger 2016), y sus células son positivas para la fosfatasa alcalina. (Montagna & van Scott, 1958). En la tinción con plata, se hace visible una red de fibras elásticas.

Al igual que la vaina de tejido conectivo, la papila dérmica está más vascularizada en los pelos terminales y en el vello, con vasos escasos en el lanugo (Montagna & van Scott, 1958).

La principal función de la papila dérmica es la inducción y el mantenimiento del folículo piloso, a través de interacciones epitelio-mesénquima, dirigidas por factores de crecimiento de naturaleza diversa (Buffoli et al, 2014, Messenger

2016). Además, su tamaño determina el diámetro del pelo y su tipo (Schlake, 2007).

Como se puede ver, la estructura del folículo piloso es bastante compleja. Dicha organización requiere de una coordinación precisa de las señales en el tiempo y en el espacio. Lo interesante es que estos programas de diferenciación ocurren de manera cíclica desde el mismo momento en que el folículo termina su morfogénesis. De hecho, el programa de desarrollo embrionario y el que dirige el ciclaje del pelo utilizan básicamente las mismas vías de señalización, como lo veremos en apartados posteriores.

5. Desarrollo del folículo piloso

5.1. Aspectos morfológicos

Las estructuras de folículo piloso provienen básicamente de tres orígenes embrionarios. Del ectodermo se derivan los sebocitos y los queratinocitos de la matriz. Estos últimos se diferencian en tricocitos y células de las vainas radiculares interna y externa. Del mesénquima provienen las células de la papila dérmica y la vaina de tejido conectivo. Finalmente, de la cresta neural se originar las células encargadas de darle color al pelo, los melanocitos (Schmidt-Ulrich & Paus 2005).

Desde el punto de vista morfológico, el desarrollo del folículo piloso se puede estudiar en 9 etapas, numeradas del 0 al 8.

La etapa 0, también conocida como pre-germen o pre-placoda, la epidermis se ve aparentemente uniforme con la tinción convencional de hematoxilina y eosina. Sin embargo, utilizando inmunohistoquímica para TGFβRII, es aparente una aglomeración de células por debajo del estrato basal (Paus et al 1999). Algunos autores describen figuras mitóticas en los alrededores de este agregado (Harding & Rogers 1999). En el humano este proceso inicia hacia las 8 semanas de gestación (Harding & Rogers 1999).

La etapa 1, se caracteriza por un engrosamiento epitelial conspicuo, en el cual las células se disponen formando una empalizada en el estrato basal, de modo que sus ejes mayores son verticales (Paus et al, 1999). Esta estructura es la placoda del folículo piloso, y sus células son positivas para TGFβRII. Por debajo de este

engrosamiento, se comienza a formar un agregado de fibroblastos dérmicos, que son ligeramente positivos para fosfatasa alcalina, el condensado dérmico, que más tarde dará lugar a la papila dérmica (Paus et al, 1999).

En la etapa 2, la placoda se profundiza, tomando el aspecto de una columna ancha de células epidérmicas que se conoce como germen del pelo (o germen primario, para distinguirlo del germen secundario, que se forma durante el ciclo capilar). Este adopta una orientación inclinada a medida que crece el folículo (Harding & Rogers 1999). El germen de pelo suele tener abundante figuras mitóticas y ser positivo para el marcador de proliferación Ki67 (Paus et al, 1999).

En su extremo proximal, el condensado dérmico forma una cubierta de células mesenquimales identificables con hematoxilina-eosina, que son positivas para fosfatasa alcalina, mientras que las células epiteliales son positivas para el receptor 1 de la interleucina 1 (IL1-R1) y para TGFβRII (Paus, et al 1999).

La etapa 3, también es conocida como la estaca de pelo, en la cual la columna de células epiteliales se hace más compacta y alargada. Dichas células se disponen concéntricamente, mientras que los fibroblastos del condensado dérmico se agrupan formando una estructura esférica que ahora se llama papila dérmica (Paus et al 1999).

Durante la etapa 4, la porción proximal de la estaca pilosa se ensancha. Comienza a formarse la vaina radicular interna, que adquiere una apariencia cónica por

encima de la papila dérmica. La papila dérmica se alarga en sentido vertical y más de la mitad de su superficie está rodeada por células epiteliales (Paus, et al 1999).

En la etapa 5, o de estaca bulbosa, se alarga la vaina radicular interna llegando hasta la mitad el folículo, mientras empieza a formarse el promontorio en la futura vaina radicular externa. Más distalmente aparecen células grandes de citoplasma claro, que se tiñen con colorantes como el oil-red-O: los primeros sebocitos (Paus et al 1999)

En la etapa 6, el folículo ya ha alcanzado la hipodermis, y las células de la vaina radicular interna rodean a las células centrales que ya han comenzado a diferenciarse para formar el tallo del pelo (Harding & Rogers 1999). La papila dérmica se alarga y queda rodeada completamente por el bulbo del pelo (Paus et al, 1999). Los sebocitos proliferan para organizarse en una glándula sebácea y hay gránulos de melanina visibles en la parte proximal del tallo (Paus et al 1999). Simultáneamente, algunas células mesenquimales se agregan cerca de la glándula sebácea formando una fila que se inserta en el promontorio y originan el músculo erector del pelo (Harding & Rogers, 1999)

En la etapa 7, la punta del pelo abandona la vaina radicular interna, la cual sólo llega hasta el nivel de la glándula sebácea, y en la etapa 8, el folículo adquiere su máxima longitud y del tallo emerge a través del ostium hacia las semanas 19 a 21 (Paus et al, 1999, Harding & Rogers, 1999). La glándula sudorípara apocrina se

forma en algunos folículos a partir de un pequeño foco de células por encima del nivel del conducto sebáceo (Harding & Rogers, 1999)

Una vez culminado el proceso, la estructura del folículo piloso tiene las partes ya descritas en el capítulo anterior de esta monografía.

5.2. Procesos celulares y moleculares

Desde el punto de vista de los eventos celulares, el desarrollo del folículo piloso suele dividirse en tres etapas generales: la inducción, la morfogénesis y la citodiferenciación

La inducción comprende desde la formación de las placodas del pelo. En la organogénesis, el hito más importante es la formación del condensado dérmico mientras que en la citodiferenciación se forman todos los compartimientos del pelo (Schneider, Schmidt-Ullrich, & Paus; 2009). Cómo se puede notar, estas fases se superponen a las estudiadas con anterioridad, pero desde un punto de vista práctico facilitan la comprensión de los mecanismos moleculares que llevan al desarrollo del pelo.

5.2.1. Inducción

Se cree que antes de la formación de las placodas, la epidermis secreta moléculas de tipo Wnt que provocan la localización nuclear de la β-catenina en los fibroblastos de la dermis superior y en la propia epidermis (Fu &Hsu, 2013). Los fibroblastos dérmicos responden produciendo “la primera señal dérmica”, la cual, según algunos es medida por Wnt (Lim & Nusse, 2013), mientras que para otros,

basados en experimentos de inhibición de Wls, creen que esto es poco probable (Fu & Hsu, 2013). Sin embargo hay que tener en cuenta que moléculas como Wnt 3, Wnt 4 y Wnt6 y otras, no son transportadas por Wls, por lo que la identidad de la primera señal dérmica sigue siendo motivo de controversia (Fu & Hsu, 2013)

Una vez que la epidermis recibe la primera señal dérmica, la vía de Wnt/β-catenina se activa en el sitio donde se formarán las placodas. Un fenómeno de reacción-difusión entre las señales estimulantes de Wnt (de difusión lenta) y las señales inhibitorias de Dkk (de difusión rápida) produce un arreglo regular de los campos que expresan Wnt, que dará origen a la separación característica del pelo en la piel (Lim & Nusse, 2013).

Se discute si la formación de las placodas está determinada por la proliferación celular, ya que los estudios clásicos revelan la presencia de mitosis en los alrededores de la placoda en formación (Paus et al, 1999). Sin embargo un estudio reciente (Ahtiainen et al, 2014), que utiliza técnicas de escaneo por microscopía confocal láser *in vivo*, muestra que la migración tiene un papel más preponderante que la proliferación en la formación de las placodas, ya que la alteración de la polimerización de la actina inhibe dicho proceso. Además, al utilizar ratones que expresaban ectodisplasina bajo el control del promotor de la queratina 14, se dieron cuenta que el aumento de la expresión de la ectodisplasina y la consiguiente activación del factor NFκB, provocaba la aparición precoz de las placodas pero con menos proliferación celular que en los ratones control (Ahtiainen et al, 2014)

Los límites de las placodas se definen con claridad como consecuencia de la activación de la vía de la ectodisplasina por parte de Wnt (Rishikaysh et al, 2014). La ectodisplasina se une a su receptor, EDAR, y provoca la inhibición de la señalización de las proteínas morfogenéticas del hueso (BMP), a la vez que refuerza la señal de Wnt por medio de la activación del factor de transcripción NFκB (Rishikaysh et al, 2014). De manera interesante, la β-catenina, que es un componente de la vía de señalización Wnt, regula al inhibidor de la misma, Dkk4 (Rishikaysh et al, 2014).

Las células de la placoda proliferan y se acumulan, y empiezan a producir sustancias como Wnt10b (Lim & Nusse, 2013). En el ser humano esta etapa abarca desde la semana 8 a la 12 del desarrollo (Harding & Rogers 1999). En el ratón, cubre desde el día embrionario E12.5 hasta el día E14.5.

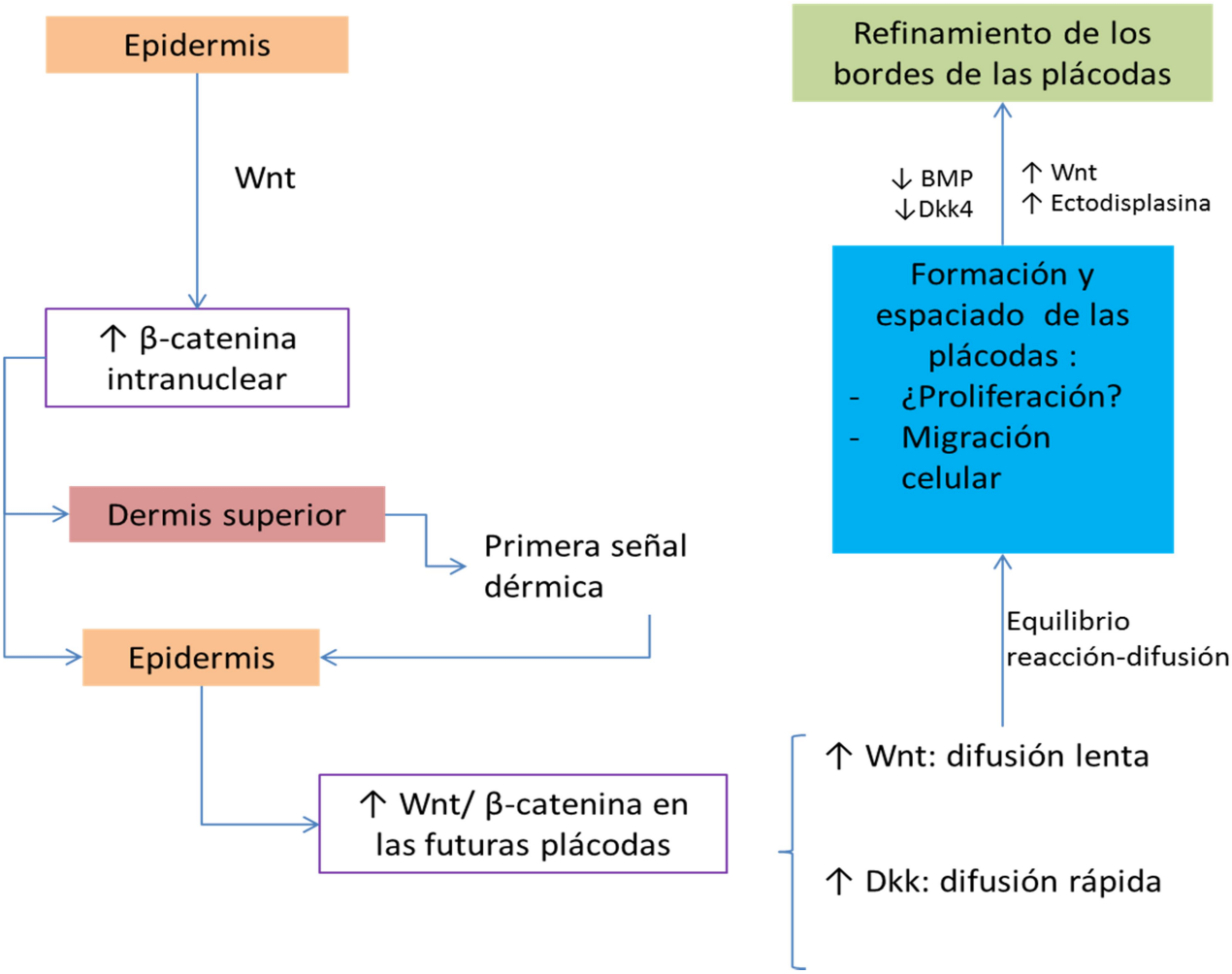

Figura 1: inducción del folículo piloso

La inducción del folículo piloso comienza con la secreción de moléculas de tipo Wnt por parte de la epidermis que aumentan la concentración de la β-catenina intranuclear, tanto en la dermis superior como en la epidermis (Fu &Hsu, 2013). La dermis superior produce la primera señal dérmica, de identidad desconocida, probablemente de tipo Wnt. Ésta actúa sobre la epidermis y enciende la vía de Wnt/β-catenina en las futuras placodas (Lim & Nusse, 2013). Paradójicamente, la activación de Wnt también activa a su represor Dkk. Se establece entonces un equilibrio reacción-difusión que determina la formación y la posición de las placodas(Lim & Nusse, 2013; Rishikaysh et al, 2014). Entonces, el aumento de las señales de Wnt y la ectodisplasina, y la disminución de las señales BMP y Dkk4 en las placodas define el límite entre el futuro folículo piloso y la piel interfolicular (Rishikaysh et al, 2014)

5.2.2. Organogénesis

Mientras la placoda se convierte en el germen del pelo, los ligandos Wnt que ella produce hacen que los fibroblastos subyacentes formen un condesado dérmico que eventualmente originará la papila dérmica. Este proceso es dependiente de la actividad de Shh en los condensados dérmicos (Lim & Nusse, 2013).

La vía de Ectodisplasina/EDAR/NFκB estimula la producción de Shh en la epidermis, que refuerza la acción de Noggin en la maduración de la papila dérmica, y promueve la expresión de la ciclina D1 mientras disminuye la de la cadherina-E en la epidermis. De este modo aumenta la proliferación celular y acelera la invaginación de la placoda para formar el rudimento del folículo (Rishikaysh et al, 2014). Esas acciones parecen ser favorecidas por la liberación de la acción de Wnt10a y por la estimulación del PDGF de origen epitelial sobre su receptor PDGFRα en la dermis (Rishikaysh et al, 2014)

Mientras el germen se convierte en una estaca bulbosa por acción de las moléculas anteriormente mencionadas, las capas epiteliales en diferenciación empiezan a ser aparentes (Lim & Nusse, 2013).

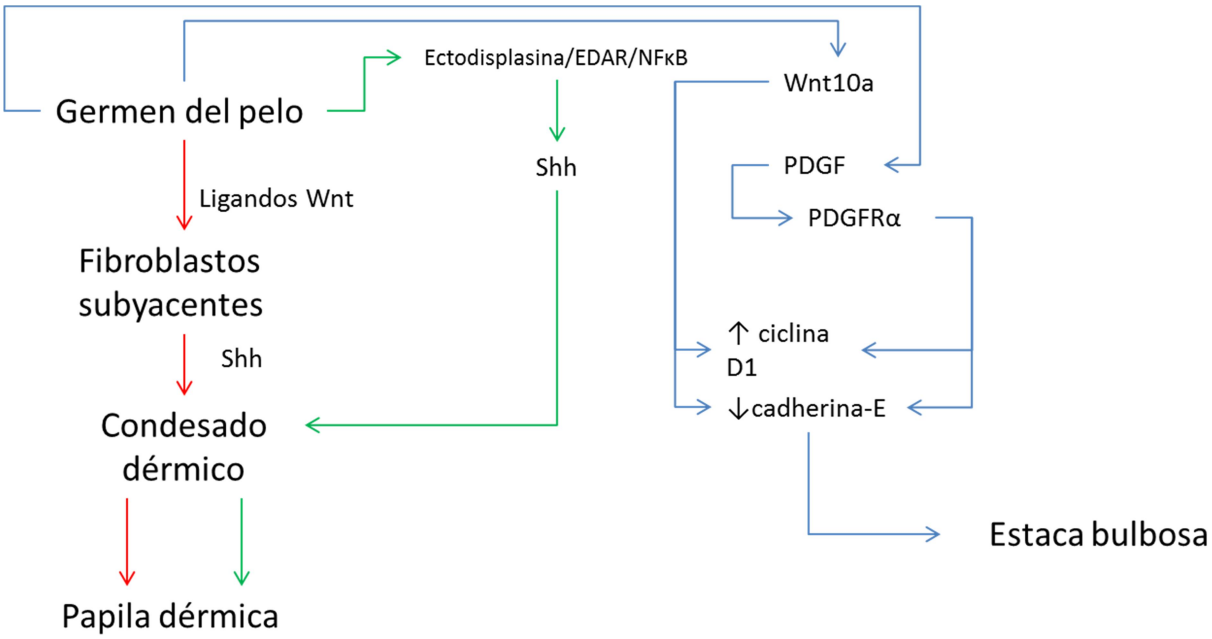

Figura 2: Organogénesis del folículo piloso

Durante la organogénesis, el germen primario secreta ligandos Wnt que influyen en los fibroblastos subyacentes para que éstos produzcan Sonic Hedgehog (Shh), el cual provoca la agregación inicial de los fibroblastos para formar el condensado dérmico (Lim & Nusse, 2013). El germen también activa la vía de la ectodisplasina y la secreción de Shh por parte de las células epidérmicas, lo que refuerza la señal ya presente en el condensado dérmico y facilita la maduración de éste en una papila dérmica funcional (Rishikaysh et al, 2014).

Por otro lado. El germen del pelo produce Wnt10a y PDGF. Éste último actúa sobre su receptor PDGFRα en las células epiteliales y, junto con la señal Wnt provoca el aumento de la expresión de la ciclina D1 y la disminución de la expresión de la cadherina E, de modo que estimulan la proliferación y la migración hacia abajo de las células del germen primario para originar la estaca bulbosa (Lim & Nusse, 2013; Rishikaysh et al, 2014).

5.2.3. Citodiferenciación

La morfología y la bioquímica de folículo piloso en desarrollo recuerdan a las del mismo órgano en anágeno. La vía de Wnt/β catenina parece determinar los linajes foliculares que los progenitores epiteliales adoptan, ya que se encuentra alta expresión de sus mediadores en varias capas del folículo (Lim & Nusse, 2013).

Existen, por lo menos, dos factores de transcripción claves para la diferenciación de la vaina radicular interna. En fetos de ratones (Kaufman et al, 2003) y de humanos (Sellheyer & Krahl, 2010) se encuentra expresión de Gata3 confinada a la vaina radicular interna durante y después de la etapa de estaca pilosa del desarrollo folicular. Su ablación provoca alteraciones en la formación tanto de la vaina radicular interna como del tallo del pelo. En el tallo piloso provoca expansión de los precursores de la corteza y la médula, y un ensanchamiento de estos compartimientos en el pelo maduro (Kaufman et al, 2003). En la vaina radicular interna provoca disminución del número de capas celulares con un aumento concomitante de sus precursores (Kaufman et al, 2003). Esto se explica fácilmente si se piensa en que, al detenerse el programa de diferenciación en la vaina radicuar interna, los precursores son utilizados para hacer más tallo piloso, es decir, se cambia el destino de los precursores hacia tallo piloso.

Ellis et al (2001) encontraron que CDP, un factor de transcripción que se une a secuencias promotoras que contienen CCAAT y que es codificado por el gen

Cutl1, se expresa en la vaina radicular interna y en sus progenitores incluso antes de la expresión de gata3. Su deleción provoca defectos pulmonares y muerte neonatal. Sin embargo, los ratones que sobreviven exhiben pelos atróficos y rizados, bifurcados o hendidos, los cuales se desprenden para generar alopecia (Ellis et al, 2001). Al igual que la falta de Gata 3, su ausencia provoca disminución del número de capas de la vaina radicular interna. Además de lo anterior, los ratones mutantes muestran falta de escamas en la cutícula del tallo del pelo (Ellis et al, 2001).

Por otro lado, BMP4, MSX2, FOXN1 y HOXC13 son necesarios para la formación del tallo del pelo (Rishikaysh et al, 2014). Tanto Gata3 como HOXC13 son regulados por Hairless, un correpresor transcripcional que funciona uniéndose al receptor de vitamina D y reprimiendo la función de Dlx3 (Kim, et al, 2012). Las mutaciones en hairless o de Dlx3 provocan alopecia por anormalidades en la formación del tallo piloso y de la vaina radicular interna, ya que también afectan la producción de las queratinas propias de esos compartimientos (Kim et al, 2012).

En la papila dérmica, Notch activa a RBPJκ para estimulan la producción de Wnt5a. Esto aumenta la expresión del factor de transcripción FOXN1, que interviene en la diferenciación de los queratinocitos del folículo piloso y la melanización de la corteza del pelo (Schneider, Schmidt-Ullrich, & Paus, 2009). Es importante recordar que los ratones mutantes para FOXN1, son alopécicos e inmunodeficientes, por lo que son un modelo muy utilizado en el estudio del desarrollo del pelo (Duverger & Morasso, 2014).

Hacia las semanas 19 a 21, en los humanos, aparece lanugo en la superficie de la piel (Harding & Rogers 1999).

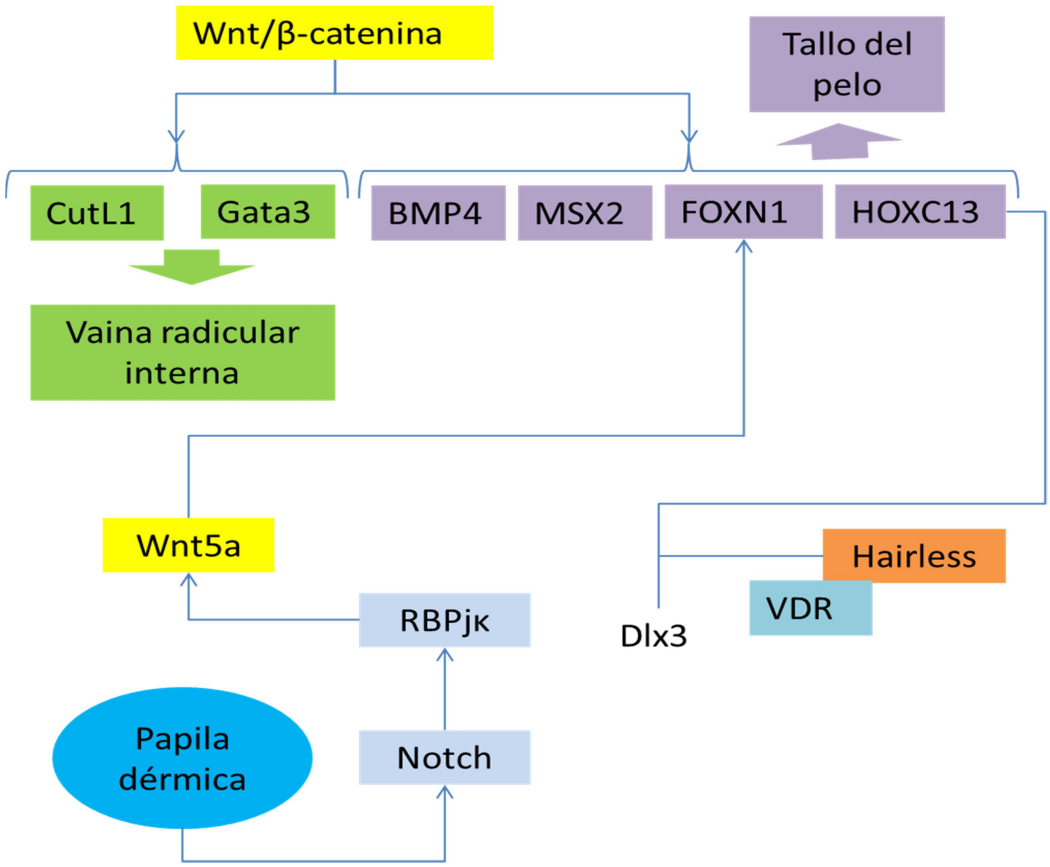

Figura 3: Citodiferenciación del folículo piloso

La citodiferenciación comienza con la activación de la vía de Wnt/βcatenina, la cual es importante para la determinación de los linajes foliculares (Lim & Nusse, 2013). La diferenciación hacia tallo del pelo requiere de BMP4, MSX2, FOXN1 y HOXC13 (Rishikaysh et al, 2014). La diferenciación hacia vaina radicular interna requiere, entre otros, de los factores de transcripción CutL1 y Gata3 (Kaufman et al, 2003; Sellheyer & Krahl, 2010; Ellis et al, 2001). Hairless actúa en conjunto con el receptor de la vitamina D para reprimir los factores de transcripción HOXC13 y CutL1 al regular en baja a Dlx3 (Kim, et al, 2012).

Por su parte, la paila dérmica activa la vía de Notch y la producción de Wnt5a, lo que resulta en la activación de FOXN1para influir en la formación del tallo del pelo y su pigmentación (Schneider, Schmidt-Ullrich, & Paus, 2009).

5.2.4. Determinación de la forma del pelo

La apariencia general del pelo depende de la forma, de sus dimensiones y de la textura de las fibras. La forma depende de la rigidez, que es función de la calidad de la queratinización y de las uniones intercelulares. Así, las mutaciones en las desmogleínas 3 y 4 provocan la aparición de pelos retorcidos y frágiles (Schlake, 2007). Igualmente, las mutaciones de FoxN1 o la supresión de la vía de señalización de BMP o de la actividad de Hoxc13, ocasionan la disminución de la síntesis de queratina dando lugar a fragilidad (Schlake, 2007). Con mayor razón, las mutaciones de las mismas queratinas provocarán daño en la arquitectura del pelo, incluso con fenotipos extraños como ocurre en el monilétrix, en el que el pelo tiene una apariencia en cuentas de rosario gracias a mutaciones en las queratina K16 y HB6 (Schlake, 2007). Defectos en EGFR2, TGFα, FoxE1, Notch, Msx2 y en las queratina 6 de la vaina radicular interna se asocian con pelos rizados u ondulados (Schlake, 2007)

La longitud y el grosor dependen del tamaño del folículo, determinado por el ingreso de progenitores y la proliferación de éstos. La pérdida de la función en el gen de la placoglobina y del FGFR2, provocan disminución de la proliferación y pelos cortos. Igualmente, la sobreexpresión de IGFBP3 e IGFBP5 provocan la

disminución del calibre y la longitud del pelo al suprimir la función de IGF1 (Schlake, 2007).

Respecto del brillo, aunque en gran medida depende de la cutícula, los cambios en la médula también lo afectan. Los ratones lustrosos tienen material graso en los espacios medulares, mientras que las mutaciones de Foxq1 provocan ausencia de estos espacios produciendo un fenotipo satinado, de manera similar a los ratones mutantes para FGFR2IIIb (Schlake, 2007). Se desconoce el mecanismo de la formación de los espacios aéreos (Schlake, 2007).

5.2.5. Regionalización

Como se vio en el capítulo sobre la anatomía macroscópica del pelo diferentes regiones de la piel están cubiertas por pelos con características propias. Esta distribución depende de los mismos programas genéticos que determinan la ubicación de los órganos a lo largo de los ejes del cuerpo. En las hipertricosis generalizadas, por ejemplo, se pueden encontrar afectados genes como Sox3 y Sox9, en las formas ligadas a X y autosómicas, respectivamente (Johanson & Headon, 2014). También en hipertricosis localizadas se encuentran mutados genes reguladores de Hox, como ocurre en síndrome de Weidmann-Steiner, caracterizado por hipertricosis de la espalda y los brazos (Johanson & Headon, 2014).

Este programa está establecido desde antes del nacimiento, como sucede en los pollos que carecen de plumas en el cuello por sobreexpresión de BMP 12

(Johanson & Headon, 2014). Al hacer cultivo de tejidos de esta localización, se nota que la piel del cuello es muy sensible a la señales de BMP, que inhiben la formación de apéndices como los pelos y las plumas, de modo que desvían la diferenciación hacia un destino interfolicular (Johanson & Headon, 2014). De hecho, las proteínas BMP son responsables de la carencia de pelo en la región palmo-plantar. Parece ser que el ácido retinoico producido localmente es responsable de dicha sensibilidad (Johanson & Headon, 2014).

6. Ciclo capilar

El ciclo del pelo es un proceso altamente coordinado, que depende para su ejecución de la interacción de las distintas capas de células conformar el folículo piloso y de una serie mediadores químicos como hormonas, citoquinas y factores de crecimiento. La variación en el tiempo y en el espacio de la actividad de estas células y de las sustancias secretadas por las mismas provocan cambios dramáticos en la actividad de folículo piloso, generando tres fases: una de gran actividad de división celular conocida como anágeno; otra en la cual se produce una apoptosis masiva de los elementos epiteliales de la porción inferior de folículo piloso, llamada catágeno; y finalmente, una etapa de aparente descanso, en la cual la actividad proliferativa es escasa, que recibe el nombre de telógeno y que prepara al folículo piloso para iniciar el siguiente ciclo.

6.1. Anágeno:

El anágeno es la etapa más larga del ciclo capilar y dura alrededor de 3-5 años (Buffoli et al, 2014). Suele dividirse en 6 fases:

6.1.1. Anágeno I:

En esta etapa se inicia la proliferación celular por mitosis, principalmente a nivel del germen secundario, el cual toma una apariencia de media luna y se apoya sobre la papila dérmica (Harding & Rogers, 1999; Oh et al, 2016). Como esta etapa sucede inmediatamente después del telógeno, retiene algunas de sus características como el aspecto plegado del promontorio, la presencia de una

extensión de la vaina del tejido conectivo, la estela de tejido conectivo, que se ubica por debajo de la papila dérmica y guía el crecimiento del folículo en profundidad (Oh et al, 2016). La papila dérmica en esta fase tiene una forma esférica (Oh et al, 2016).

6.1.2. Anágeno II:

La proliferación de las células provoca el engrosamiento del germen secundario y su extremo proximal da origen a una nueva matriz capilar, que en esta etapa no tiene pigmento y mantiene la forma de media luna del germen del cual proviene, y como éste, rodea parcialmente a la papila dérmica (Oh et al, 2016). En ambas regiones se puede constatar la proliferación celular utilizando marcadores como Ki-67 (Oh et al, 2016; Purba et al, 2016); en cambio, ya no hay células apoptóticas en esta etapa (Oh et al, 2016). El folículo yace por encima del límite dermo-adiposo y se observa el inicio de la diferenciación de la vaina radicular interna (Harding & Rogers, 1999; Oh et al, 2016).

6.1.3. Anágeno III

El folículo piloso tiene una longitud de 4 a 5 mm, de modo que ya alcanza al tejido adiposo subcutáneo (Harding & Rogers, 1999, Oh et al, 2016). Con un espesor de cinco capas de células, el bulbo rodea al 60% de la papila dérmica, y en él se notan la vaina radicular interna completamente formada y el tallo piloso en plena formación, el cual inicialmente carece de una corteza visible. Mientras que el tallo piloso adquiere una longitud equivalente al doble con respecto a la matriz, en esta

última y en la porción inferior de la vaina radicular externa hay una intensa actividad proliferativa (Oh et al, 2016).

6.1.4. Anágeno IV

Persiste la actividad mitótica en el bulbo, que ahora se encuentra inmerso tejido adiposo subcutáneo (Harding & Rogers, 1999; Oh et al, 2016). El tallo del pelo ya presenta sus tres capas, cutícula, corteza, y médula, y se extiende hacia arriba hasta el nivel del conducto sebáceo, sin sobrepasar la vaina radicular interna (Harding & Rogers, 1999; Oh et al, 2016). Todavía se nota la estela de la vaina de tejido conectivo. (Oh et al, 2016). La reactivación de la pigmentación es plena, de modo que el tallo del pelo ya presenta gránulos de melanina en su interior (Harding & Rogers, 1999; Oh et al, 2016).

6.1.5. Anágeno V:

En este momento desaparece la estela de tejido conectivo, indicando la suspensión del crecimiento vertical. La punta del tallo piloso ya se encuentra en el canal capilar y la papila dérmica adquiere forma de cebolla cabezona. La pigmentación se extiende en el bulbo por encima de la línea de Auber (Harding & Rogers, 1999; Oh et al, 2016).

6.1.6. Anágeno VI:

Esta etapa se caracteriza por la salida del pelo por el ostium, de modo que ya es visible en la superficie la piel. La pigmentación llega a la porción inferior de la línea de Auber. El bulbo que ya se encuentra muy profundo en el tejido adiposo y la

papila dérmica tiene su máximo tamaño a expensas de una matriz celular abundante (Oh et al, 2016).

En el anágeno, el pelo en crecimiento, está bien adherido al folículo piloso, de modo que es bastante difícil de arrancar sin retirar con él las estructuras con las cuales está en contacto. Así pues, al halar el cabello se obtienen, además, células de la vaina radicular interna, de la vaina radicular externa, de la matriz germinal e, incluso, células de la papila dérmica (Harding & Rogers, 1999). Esto es importante porque permite obtener material para análisis de DNA (Harding & Rogers, 1999) o para cultivo celular.

6.2. Catágeno:

Es importante reconocer que el catágeno es realmente la primera fase del ciclo capilar, debido a que ocurre por primera vez inmediatamente después de la formación del folículo piloso (Stenn & Paus, 2001). En cuanto a su duración, el catágeno suele ocupar entre 2 a 3 semanas en los seres humanos y alrededor de tres días en el ratón (Botchkareva et al, 2006), por lo que menos del 1% de los folículos pilosos se encuentran esta fase en un momento dado.

El primer signo morfológico del catágeno es ultraestructural y consiste en la separación de unas proyecciones de la membrana plasmática de los fibroblastos de la papila dérmica con respecto a la membrana basal sobre la cual descansan (Stenn & Paus, 2001).

En los seres humanos el catágeno suele dividirse en tres fases: catágeno temprano, catágeno medio y catágeno tardío (Oh et al, 2016).

En el catágeno temprano, ocurre una reducción del tamaño de la matriz como consecuencia de la detención de la proliferación y el aumento de la apoptosis. Esta última se puede evidenciar por el aumento del número de células con núcleos picnóticos y por la positividad de éstas con la técnica TUNEL (Terminal dUTP Nick End Labeling), en la cual se utiliza un enzima que añade nucleótidos de desoxiuridina (dUTP) fluorescentes a los extremos libres del DNA que ha sido escindido como consecuencia de la acción de las nucleasas activadas por la caspasa-3 (Purba, et al, 2016). Estas células también pueden reconocerse con inmunofluorescencia para la propia caspasa-3 (Oh et al, 2016).

También en el catágeno temprano, la papila dérmica comienza a sufrir compactación principalmente a expensas de una remodelación de la matriz extracelular (Stenn & Paus, 2001). Al contrario de lo que ocurre con las células del compartimento epitelial cercanas a ella, la fibroblastos de la papila dérmica no sufren apoptosis, al parecer por una expresión aumentada de proteínas como Bcl2 (Botchkareva et al, 2006). Por otro lado, los melanocitos residentes (provenientes de la cresta neural) sí sufren muerte celular programada, lo que ocasiona despigmentación de la porción proximal del pelo e incontinencia pigmentaria, es decir, presencia de grumos de melanina libres, a nivel de la matriz (Oh et al, 2016).

Este proceso continúa en el catágeno medio, en el cual la matriz llega a dos células de espesor pero aún rodea a la paila dérmica, la cual adquiere una forma oval con su eje mayor dirigido hacia la superficie (Oh et al, 2016). La base del tallo del pelo se desplaza hacia arriba sobre la vaina radicular externa y luego se ancla a esta, de modo que ahora se ubica por encima de la unión dermo-adiposa (Chi et al, 2013).

Enseguida, se forma una hebra o columna epitelial delgada, como un remanente de la matriz y de la vaina radicular externa, entre la papila dérmica y el pelo claviforme (Oh et al, 2016). Simultáneamente, la membrana vítrea se engruesa y desaparece la vaina radicular externa, lo cual es obvio tanto en los cortes longitudinales como en los cortes transversales a nivel del bulbo (Miteva, 2013).

En el catágeno tardío desaparece la matriz. La papila dérmica se condensa aún más y toma una forma esférica, a la vez que la vaina de tejido conectivo aumenta de espesor y comienza a presentar grumos de melanina (Oh et al, 2016). En su parte inferior, a medida que se acorta el folículo piloso, queda atrás la estela de tejido conectivo, que se extiende desde el tejido adiposo subcutáneo hasta la papila dérmica. También en esta etapa, se nota la presencia de células apoptóticas en la hebra epitelial y en la glándula sebácea en regresión (Oh et al, 2016).

El desplazamiento de la papila dérmica y de los elementos epiteliales hacia la superficie puede obedecer a uno de dos tipos de mecanismos: empuje y de

tracción. Los mecanismos de empuje, se suponen secundarios a la mitosis en la hebra epitelial o a la contracción de la vaina de tejido conectivo sobre los elementos epiteliales por remodelación de la matriz extracelular (Stenn & Paus, 2001). Los mecanismos de tracción dependen de la apoptosis, de modo que algunas de las células en apoptosis son sustituidas por células de los alrededores (Botchkareva et al, 2006; Stenn & Paus, 2001). Ninguno de los mecanismos ha sido demostrado fehacientemente, y aunque algunos postulan que los mecanismos de tracción dependen de β-catenina, las alteraciones de esta vía de señalización no parecen afectar el catágeno (Lim & Nusse, 2013).

6.3. Telógeno

El telógeno se describe como una fase de reposo relativo en la que el folículo piloso se aprecia muy reducido de tamaño, ubicándose completamente por encima del límite dermo-adiposo. Además, en el canal capilar es visible una estructura conocida con el nombre de pelo claviforme: un pelo con forma de palo de golf, con su extremo inferior aserrado y adherido a la vaina radicular externa (Oh et al, 2016).

La papila dérmica, por su parte, se observa muy compacta, debido a una disminución de la síntesis de matriz extracelular y del tamaño de sus fibroblastos (Stenn & Paus, 2001), por lo cual toma un aspecto redondeado. Se encuentra separada del pelo claviforme y del promontorio por un pequeño conglomerado de tejido epitelial no pigmentado, el germen secundario (Oh et al, 2016; Geyfman et al, 2015)

En el germen secundario no se encuentran indicios de apoptosis (Oh et al, 2016), mientras que sus células presentan poca actividad mitótica, poca síntesis de DNA y mantienen la síntesis de queratina K14 (Stenn & Paus, 2001). Al final del telógeno, el germen secundario se activa y reinicia la división celular para comenzar un nuevo anágeno (Geyfman et al, 2015).

Los pelos humanos en telógeno pueden sufrir exógeno, es decir, la fase activa de caída del pelo, que es seguida por el kenógeno, que se caracteriza por la ausencia de pelo en el folículo y que puede durar varios meses (Oh et al, 2016). Como puede observarse estas dos últimas fases se superponen con la transición telógeno-anágeno y las primeras fases del anágeno. De hecho, muchos mamíferos retienen pelos producidos en ciclos anteriores (Geyfman et al, 2015).

6.4. Mecanismos celulares y moleculares del ciclo capilar

Se desconocen los mecanismos que inician espontáneamente el anágeno, por lo que los investigadores han extrapolado muchos de los hallazgos de las pruebas con sustancias administradas o de modelos como el anágeno inducido por trauma para aproximarse al estudio de las vías moleculares que ejecutan el programa de crecimiento *in vivo* (Stenn & Paus, 2001) . Con base en ello se han generado ratones mutantes para varias moléculas de esas vías para comprender el funcionamiento de moléculas particulares en el ciclo capilar. Todavía el conocimiento es incompleto, pero se han hecho grandes progresos.

Como se mencionó anteriormente, el anágeno inducido por trauma es uno de los modelos más utilizados (Stenn & Paus 2001). Dicho trauma puede ir el desde el arrancado del pelo hasta la afeitada vigorosa. Es importante notar que se requiere un daño del tejido epitelial, ya sea de la epidermis o del propio folículo piloso, pues de no ser así, no se desencadena la proliferación. Además, se requiere de un umbral mínimo de unidades lesionadas, de alrededor de 1000 folículos pilosos (Stenn & Paus 2001). Incluso, a pesar de superar el umbral de folículos dañados, la inducción solo ocurre en los folículos vecinos, sin afectar folículos distantes, lo que sugiere un mecanismo de acción paracrino (Stenn & Paus, 2001) en el que el proceso inflamatorio tiene un papel importante (Geyfman et al, 2015).

Algunas sustancias pueden inducir el anágeno, dentro de las cuales se incluyen: inmunosupresores como la ciclosporina y el tacrolimus, hormonas como la ACTH – la cual puede provocar hipertricosis-, fármacos como los anti estrógenos o los antagonistas de la hormona paratiroidea y factores de crecimiento como el factor de crecimiento de los queratinocitos (KGF) o el factor de crecimiento de los hepatocitos (HGF) (Stenn & Paus, 2001, Buffoli et al, 2014, Skrok, et al 2015).

Se cree que el ciclo capilar, como la morfogénesis, requiere de interacciones epitelio-mesénquima, siendo la papila dérmica el centro de comando (Sennet y Rendl, 2012). Algunos autores consideran que el evento iniciador del anágeno es la percepción por parte del folículo, de la ausencia del pelo claviforme (Geyfman et al, 2015). Esto inicia señales en la papila dérmica que estimulan la vía de señalización Wnt/β-catenina (como Wnt10 y 10b) que tienen un efecto trófico

sobre las células del germen secundario y del promontorio (Driskell et al, 2011; Morgan, 2014). La importancia de estas señales queda demostrada cuando se hace ablación de la papila dérmica y se observa que las células son capaces de entrar en quiescencia pero no son capaces de iniciar nuevamente el anágeno (Morgan, 2014; Rompolas & Greco, 2014). La reducción del número de células de la papila dérmica también retrasa el anágeno, y además cambia las características del pelo producido por el folículo afectado (Chi et al, 2013)

Además de las señales de Wnt, otras, como las producidas por PDGFα, FGF 7 y FGF10 estimulan la entrada en anágeno, mientras que las señales de las BMP, de las proteínas de la familia TGFβ, de FGF18 y de FGF5 lo reprimen (Hsu, Li & Fuchs, 2014; Kimura-Ueki et al, 2012; Lee & Tumbar, 2012; Morgan, 2014). En últimas, al igual que sucede en el embrión, el balance entre las señales de Wnt versus las de BMP son las que determinan si el folículo permanece en reposo o inicia el ciclo capilar. Esto permite entender el efecto estimulatorio que tiene Noggin (un inhibidor de BMP) en el inicio del anágeno y que la mutación con pérdida de función de FGF5 sea la responsable de ratones con pelos más largos, lo que se conoce como fenotipo Angora.

Entonces, durante la activación del ciclo capilar, hay una disminución de la expresión de BMP4 en la papila dérmica y en el germen secundario, junto con un aumento de Noggin y una disminución de los receptores Bmpr1a, en las mismas (Lee & Tumbar, 2012). La deleción experimental de Bmpr1a provoca la proliferación precoz en el promontorio y un aumento de las la expresión de β-

catenina y el factor de transcripción Lef1, que hacen parte de la vía de señalización Wnt (Lee & Tumbar, 2012). Paradójicamente, esto impide el desarrollo posterior del folículo piloso, lo que resalta la importancia de la integridad de cada una de las fases del ciclo para una correcta homeostasis (Rishikaysh et al, 2014).

Una vez que se rompe el freno proliferativo, las células del germen y las del promontorio presentan cambios. El germen secundario origina células de amplificación transitoria que originan la matriz germinal, que luego de pocos ciclos celulares se diferencian para formar el tallo del pelo y la vaina radicular interna. El promontorio, por su parte origina la vaina radicular externa (Hsu, Li & Fuchs, 2014). Todos estos procesos requieren del contacto con la papila dérmica y de su integridad (Rompolas & Greco, 2014).

A pesar de su papel inhibitorio en el inicio del ciclo, las proteínas de la familia BMP también son importantes para la diferenciación celular durante las fases intermedias del anágeno. Así, las proteínas BMP2 y BMP4, son necesarias para la formación del tallo del pelo, al igual que BMP7 y BMP8 lo son para especificar la vaina radicular interna (Lee & Tumbar, 2012). La lógica que sigue la aparente paradoja de la necesidad de BMP en el anágeno, es que la diferenciación requiere de la detención de la proliferación (Lee & Tumbar, 2012). Otras moléculas involucradas con la diferenciación, incluyen los receptores de la familia Notch, cuya deleción en los queratinocitos K15+ en el folículo piloso provoca un

crecimiento y una diferenciación anormal que resulta en la formación de quistes en lugar de folículos (Lee & Tumbar, 2012).

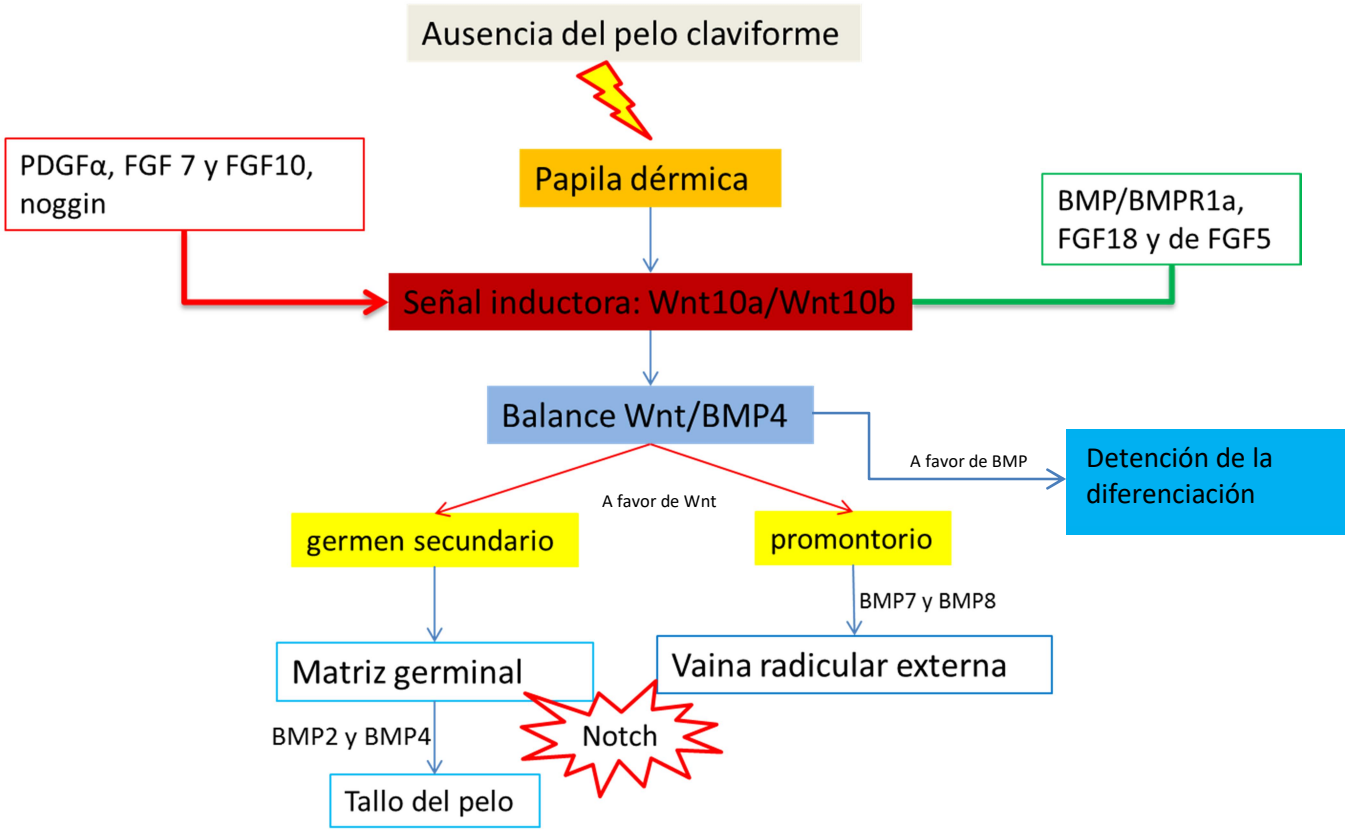

Figura 4. Inicio del anágeno

La ausencia del pelo claviforme provoca una señal que activa a la papila dérmica para que secrete los ligandos Wnt, Wnt 10a y Wnt10b (Geyfman et al, 2015; Driskell et al, 2011; Morgan, 2014). Las señales de tipo PDGFα, FGF7, FGF10 y Noggin contrarrestan las señales inhibitorias de las BMP y de factores como FGF18 y FGF5 (Hsu, Li & Fuchs, 2014; Kimura-Ueki et al, 2012; Lee & Tumbar, 2012; Morgan, 2014). Si el balance Wnt/BMP4 se mantiene a favor de Wnt, el germen secundario y el promontorio se diferencian en matriz germinal y vaina radicular externa, respectivamente. Si el balance se inclina hacia BMP, se detiene la diferenciación del folículo (al igual que ocurre durante el desarrollo embrionario) (Lee & Tumbar, 2012; Rishikaysh et al, 2014). Paradójicamente, las señales de BMP se necesitan en las fases finales de la diferenciación para que la matriz germinal origine la vaina radicular interna y el tallo del pelo, y el promontorio

se diferencie en vaina radicular externa. La vía de señalización Notch es también esencial para este paso (Lee & Tumbar, 2012).

El inicio del catágeno está marcado por el aumento progresivo de las señales inhibidoras del anágeno a cargo de moléculas como BMP, TGFβ1, neurotrofinas y EGFR (Lee & Tumbar, 2012). Enseguida, la apoptosis se extiende como una onda ascendente, que comienza en la matriz, prosigue en las vainas radiculares interna y externa y, finalmente, llega al promontorio y la base del pelo en clava, no sin pasar por la hebra epitelial (Botchkareva et al, 2006). Sin embargo, las distintas poblaciones celulares tienen sensibilidades diferentes a los estímulos apoptóticos (Botchkareva et al 2006).

Las células de la matriz y de la porción inferior de la vaina radicular externa mueren en su mayoría. Las de la porción intermedia de la vaina radicular interna forman un nuevo germen del pelo, mientras que su porción superior origina un nuevo promontorio al lado del antiguo (Hsu, Li & Fuchs, 2014). El nuevo promontorio genera las células madres foliculares para el siguiente ciclo, mientras que el antiguo, suple de células en caso de lesión (Hsu, Li & Fuchs, 2014).

Los melanocitos que se ubican inmediatamente por encima de la papila dérmica expresan la proteína Fas y, por tanto, son más susceptibles a la apoptosis. Otras poblaciones, en cambio expresan niveles altos de la proteína antiapoptótica Bcl-2 y del estimulador de la proliferación c-Kit, que las protegen de la muerte programada. Así, la deficiencia de Bcl-2 provoca canicie precoz en ratones y la

administración de anticuerpos anti-c-Kit en embriones de ratón provoca la desaparición de los melanoblastos (Botchkareva et al ,2006).

En los queratinocitos de la matriz y en la vaina radicular externa inferior se expresa la subunidad p55 del receptor de factor de necrosis tumoral (p55TNFR), que desencadena la apoptosis en estas células al ser tratadas con TNFα. Del mismo modo, la expresión de p53, que aumenta la actividad de la proteína pro-apoptótica Bax, y la disminución de la expresión de la survivina, hacen que los queratinocitos de la matriz sean fácilmente eliminados durante el catágeno (Botchkareva et al, 2006). Un dato interesante: la expresión de una proteína, FGF5s, que suprime la acción de las proteínas pro-apoptóticas Bcl-2 y Bcl-XL, promueve el catágeno, al parecer, porque evita la muerte de las células clave para iniciar la regresión del folículo piloso (Botchkareva et al, 2006).

Por su parte, las células de la papila dérmica y las de la vaina de tejido conectivo no sufren apoptosis durante el catágeno durante condiciones normales (Botchkareva et al, 2006)

Una vez las células mueren, expresan moléculas como la fosfatidil-serina, que son reconocidas por receptores en las células fagocíticas como los macrófagos. En algunos compartimientos como el timo y la mama en desarrollo, las células epiteliales vecinas pueden fagocitar células apoptóticas y se presume que puede ocurrir lo mismo en el folículo piloso (Botchkareva, et al, 2006). Además, en el

folículo, las células inmunitarias producen IL1β, TNFα y TGFβ, que estimulan el catágeno y favorecen la fagocitosis (Botchkareva et al, 2006).

Una vez que culmina el catágeno, el folículo entra en una etapa de reposo que es refractaria a los estímulos tróficos, llamada telógeno refractario. Parece que es mantenida por señales como BMP4, proveniente de la papila dérmica; BMP6 y FGF18, de las células de promontorio positivas para queratina K6; BMP6 de la grasa subcutánea, y por la acción de metilasas de histona de la familia polycomb (Geyfman et al, 2015).

Igualmente importantes en este proceso es la activación del factores de transcripción como NFATc1 (Geyfman et al, 2015) y FOXC1 (Lay et al, 2016). De hecho, los ratones con deficiencia de este último presentan acortamiento del telógeno, lo que provoca un agotamiento del pool de células madres foliculares.

De manera interesante, los ratones y otros mamíferos no-humanos retienen el promontorio viejo en el que están presentes células inhibidoras del ciclo capilar positivas para K6 que participan en el mantenimiento del telógeno (Takeda, et al 2013). No hay claridad si existen células similares en humanos.

Por su parte, el telógeno competente puede responder a las señales de los folículos vecinos en anágeno, las cuales suelen consistir en proteínas relacionadas con Wnt y los factores de crecimiento FGF7 y FGF10 (Geyfman et al, 2015; Lee & Tumbar, 2012; Stenn & Paus, 2001). La distinción entre telógeno competente y refractario no es posible por histología convencional, y los

marcadores hasta ahora identificados sólo corresponden al ratón (Oh et al, 2016). Tampoco se conoce cuál es el punto molecular de no retorno en el cual el telógeno refractario se hace competente.

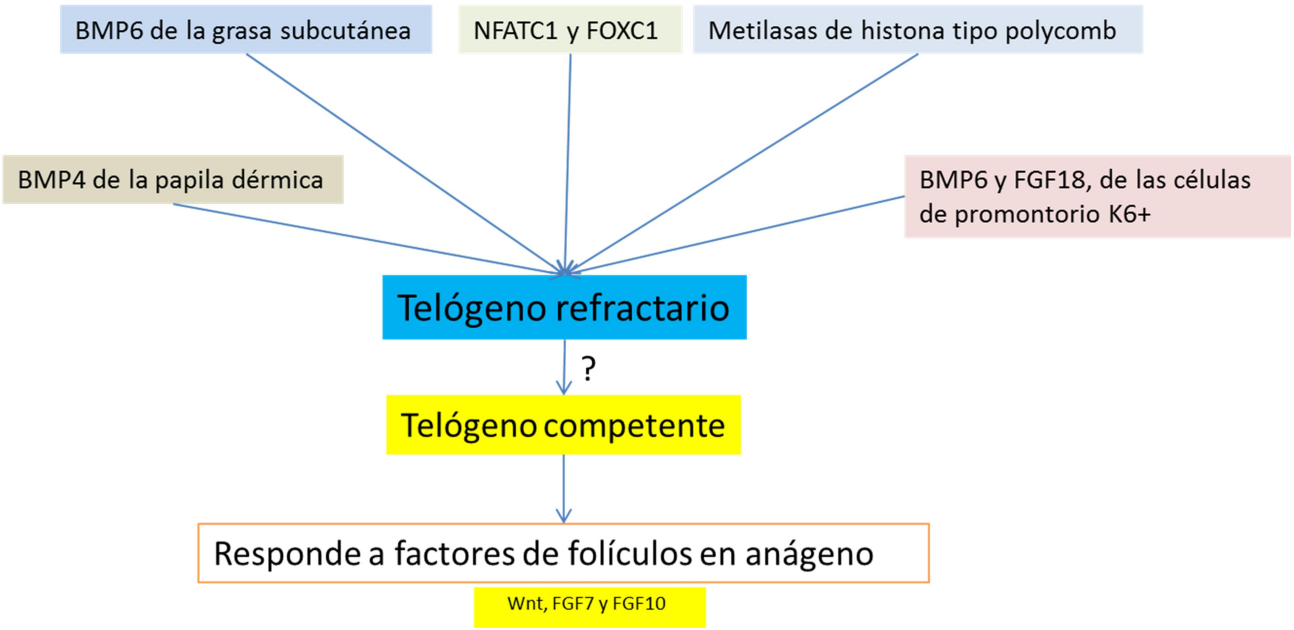

Figura 5. Mantenimiento del telógeno:

El telógeno refractario se mantiene gracias a señales de tipo BMP provenientes de la papila dérmica, la grasa subcutánea y de las células del promontorio positivas para la queratina K6 (Geyfman et al, 2015;Takeda, et al 2013). El FGF18 proveniente de las mismas células también participa en esta labor, como lo hacen la activación de los factores de transcripción NFATC1 Y FOXC1 y las metilasas de histona de tipo Polycomb (Geyfman et al, 2015; Lay et al, 2016)). Por un proceso molecular desconocido, el telógeno refractario se hace competente a las señales proliferativas de tipo Wnt, FGF7 y FGF10 provenientes de los folículos vecinos en anágeno(Geyfman et al, 2015; Lee & Tumbar, 2012; Stenn & Paus, 2001).

6.5. Influencia hormonal

Las hormonas inciden en la ejecución del ciclo capilar. Por ejemplo, en la barba, los andrógenos estimulan el crecimiento, al parecer por la expresión diferencial del co-activador ARA70 y la acción del IGF1 dérmico (Inui & Itami, 2012). Es probable que esos mismos mediadores funcionen durante la transformación del vello hacia pelo terminal en otros sitios del cuerpo durante la adolescencia. Por otro lado, en el cuero cabelludo, los andrógenos producen miniaturización del pelo debido a la inducción de TGFβ1, TGFβ2, IL6 y Dkk1. Es interesante notar que los receptores de andrógenos y las enzimas necesarias para su metabolismo se expresan en la papila dérmica (Inui & Itami, 2012).

La hormona paratiroidea, por su parte, induce la transición precoz de catágeno a anágeno. La sobreexpresión en ratones provoca disminución del crecimiento del pelo, mientras que su ablación estimula la producción de pelaje (Skrok, et al 2015).

Los estrógenos inducen el catágeno, al activar la vía de señalización de TGFβ y BMP4, y prolongan el telógeno (Hu et al, 2012). Además, junto con la tirotropina, provocan aumento de acción de la prolactina, lo que refuerza este efecto (Langan et al 2010).

De manera similar, el estrés prolonga el telógeno (Liu et al, 2013), por activación de la sustancia P y de la desgranulación de los mastocitos. Se cree que este fenómeno está mediado por radicales libres de oxígeno, lo que se demuestra por

la restauración del crecimiento al administrar sustancias barredoras de radicales libres o la inhibición de la sustancia P.

6.6. Inmunidad

La función inmune varía durante el ciclo capilar, estando aumentada durante telógeno y suprimida en el anágeno (Geyfman et al, 2015). El más afectado de los tipos inmunidad, es la inmunidad celular, de modo que las infecciones por hongos son menos frecuentes durante el telógeno (Geyfman et al, 2015). En esta etapa se expresan moléculas como las β-defensinas y la IL1α, y, aunque es claro su papel en la inmunidad, no está claro si influyen directamente en el mantenimiento del telógeno (Geyfman et al, 2015).

Alguna moléculas como CD200 también participan en la disminución de la inmunidad en el folículo piloso, sobre todo a nivel del promontorio, de tal modo que la disminución de su expresión provoca propensión a alopecias cicatriciales (Purba et al, 2014).

6.7. Influencia de los genes reloj

Como ya se vio, durante el ciclo capilar no todas las células madres se activan simultáneamente para originar la progenie, sino que se producen dos rondas de proliferación, la primera en las células del germen secundario y la segunda en el promontorio, lo cual implica una susceptibilidad diferencial a los estímulos tróficos (Janich et al, 2011).

Existe un aparato molecular, el reloj central, que depende de la formación de heterodímeros conformados por los factores de transcripción Bmal y Clock, que provocan la expresión rítmica de las proteínas Per, Cry y Dec. Éstas se acumulan progresivamente en el núcleo hasta que inhiben la formación de los dímeros de Bmal y Clock, lo cual inicia un nuevo ciclo (Janich et al, 2011). Estas proteínas se expresan en el núcleo supraquiasmático del hipotálamo y en las células foliculares del pelo para establecer los ritmos circadianos a nivel global y local, respectivamente.

Utilizando ratones transgénicos que expresaban un marcador fluorescente bajo el comando del promotor de Per, Janich et al (2011) identificaron poblaciones de células foliculares que, durante el telógeno, tienen una propensión diferencial para ser activadas por las señales iniciadoras del anágeno. Además, generaron ratones con deleción condicional de Bmal en las células positivas para K14, en los que se presentaron signos de envejecimiento cutáneo precoz y una disminución de la proliferación incluso con el trauma depilatorio o con el estímulo con sustancias mitógenas (Janich et al 2011). Esto denota la importancia de tales proteínas en la regulación del ciclo capilar, lo cual sigue siendo un campo de investigación muy activa.

7. Células madres del folículo piloso

7.1. Células madres epiteliales

Las células madres son aquellas con capacidad de autorrenovarse por periodos extendidos de tiempo y diferenciarse en múltiples linajes derivados de su tejido de origen (Blanpain & Fuchs, 2006). De acuerdo con esta definición, es claro que el ciclo capilar depende de la existencia de células madres multipotenciales que se ubican en un microambiente llamado promontorio (Blanpain & Fuchs, 2006). Esta estructura, a su vez, yace en la vaina radicular externa, a nivel del sitio de inserción del músculo piloerector, y no degenera durante el ciclo capilar. De hecho, todas las estructuras del folículo que se encuentran por encima del promontorio se denominan en conjunto, porción permanente del folículo piloso (Yang & Peng, 2010).

Las células madres del folículo piloso fueron descubiertas por Cotsarelis et al., en 1990, quienes mediante experimentos de pulso-captura identificaron células que retenían bromodeoxiuridina en el promontorio, incluso un mes después de su administración. Esta capacidad de retener la marca se explica por un ciclo celular lento que, de manera sorprendente, es una característica esperada de las células madres en tejidos sólidos (Cotsarelis et al, 1990). Las células de promontorio se pueden identificar utilizando varios marcadores, ya que no existe un marcador único que sea consistente.

Uno de los marcadores más utilizados es la queratina K15, de función desconocida, que se puede identificar utilizando anticuerpos específicos (Purba et al 2014; Rampolas & Greco, 2014). Se expresa principalmente en el promontorio, pero puede detectarse señal en las regiones por encima y por debajo del bulbo (Purba, et al, 2014). Dentro del promontorio, se ha demostrado que las células positivas para este marcador son células que retienen marca y que son capaces de generar todos los linajes del folículo piloso e, incluso, epidermis y glándulas sebáceas. Cuando se utiliza marcaje con el gen de la proteína fluorescente verde (GFP) unido al promotor de K15, la señal fluorescente suele quedar confinada al promontorio (Purba, et al, 2014).

Las células positivas para K15 por fuera el promontorio no presentan un comportamiento biológico de células madres, excepto aquellas localizadas por encima del bulbo (Purba, et al, 2014).

Otro marcador utilizado es la queratina K19, que se expresa en el promontorio y de la región suprabulbar, pero se ha encontrado en la membrana basal de la epidermis (Purba, et al, 2014). Se cree que las células positivas para este marcador provienen de las células positivas para K15 (Purba, et al, 2014).

CD200 también se utiliza como marcador de células madre foliculares en el ser humano. Se expresa en las capas más externas de la vaina radicular externa y funciona como un inhibidor de la inmunidad, ya que cuando está presente se disminuye la expresión de MHC de clase Ia, MHC de clase II y β-2microglobulina

y, por tanto, la presentación de antígenos (Purba, et al, 2014). En la región basal del promontorio, las células positivas para CD200 también son positivas para K15 (Purba, et al, 2014).

Se considera que el más confiable de los marcadores es CD34, que además es un marcador de células madres hematopoyéticas (Blanpain & Fuchs, 2006). Sin embargo, esto es cierto para el ratón, ya que en el humano no se expresa en las mismas regiones donde se hallan las células $K15^{+}CD200^{+}$, las cuales son consideradas residencia de las células madres foliculares (Purba, et al, 2014). De hecho, se localiza en las zonas epiteliales de la capa más externa de la vaina radicular externa por debajo del istmo, durante el anágeno pero no en el telógeno (Purba, et al, 2014).

Como CD34 fue uno de los primeros marcadores identificados en el ratón, la diferencia de su expresión con respecto a los humanos recalca el cuidado que se debe tener al extrapolar los resultados de los experimentos entre las dos especies (Purba, et al, 2014).

Otros marcadores importantes empleados incluyen la molécula de adhesión epitelial EpCAM, PHLDA1 (una proteína que media la resistencia la apoptosis) y la integrina α6 (Purba, et al, 2014; Rompolas & Greco, 2014). Con todos estos marcadores se han podido aislar células capaces de producir todos los linajes epiteliales del folículo utilizando técnicas basadas en citometría de flujo (Rompolas & Greco, 2014).

El promontorio no es la única parte del folículo que contiene células madres epiteliales. El germen secundario es una población de células que se localiza por debajo del promontorio en contacto con la papila dérmica. Se deriva de las células del promontorio y es el primer compartimiento epitelial en responder a las señales inductoras del anágeno, produciendo las células de la matriz (Rompolas & Greco, 2014). Éste expresa p-cadherina pero no CD34 ni Nfatc1, como sí lo hacen las células del promontorio (Rompolas & Greco, 2014).

Se han descrito otras poblaciones de células madres por fuera del promontorio, en el istmo, el infundíbulo, y un área intermedia conocida como zona de unión. En el infundíbulo se encuentran células que no expresan K15 ni CD34, pero sí niveles altos de Gli1, MTS24 y Lgr6. Sin embargo, parece ser que esos marcadores son expresados separadamente por distintas células dentro del compartimiento (Rompolas & Greco, 2014). También existen células positivas para Lgr1, que son responsables del mantenimiento del istmo, y no participan en la regeneración del folículo en condiciones normales (Rompolas & Greco, 2014). En la zona de unión existen células positivas para Blimp1, que inicialmente se describieron como progenitoras de las glándulas sebáceas (Horsley et al, 2006), pero al parecer son células diferenciadas (Kretzschmar et al, 2014), que provienen de células Lrig1^{+}, como ocurre con el resto de la glándula sebácea (Benitah, 2012). El infundíbulo tiene células que expresan Sca1, que participan en la regeneración de la piel interfolicular, pero no del folículo piloso (Rompolas & Greco, 2014).

Cuando ocurre una lesión en la piel, se produce influjo rápido y transitorio de células madres del promontorio, positivas para K15, que contribuyen a la reparación inicial. Dichas células son reemplazadas por poblaciones más duraderas provenientes del istmo, las cuales son positivas para Lgr6, Gli1 y Lrig1 (Baquerizo-Nole, 2014). Esto resalta la importancia funcional de las poblaciones epiteliales que se encuentran por fuera del promontorio.

7.2. Células madres mesenquimales

El componente mesenquimal del folículo piloso, es decir, la papila dérmica y la vaina de tejido conectivo (Yang & Cotsarelis, 2010) también contienen células madres, que gracias a las señales emitidas por ellas, regulan no solamente la morfogénesis sino también la regeneración cíclica y la reparación del folículo piloso. La vaina de tejido conectivo rodea al folículo piloso desde el nivel del promontorio y se continúa con la papila dérmica en la porción inferior (Yang & Cotsarelis, 2010).

Las células dérmicas del folículo parecen provenir del mesénquima; sin embargo, algunos creen que las células de la papila dérmica provienen de la cresta neural ya que expresan marcadores neurales (Mahjour, 2012; Yang & Cotsarelis, 2010), por lo menos en la región de la cabeza (Rompolas & Greco, 2014).

Se cree que la vaina de tejido conectivo es un reservorio de células de la papila dérmica durante el ciclo capilar, de modo que las células madres de la papila dérmica se ubicarían allí, de la misma manera que lo hacen las células madres

foliculares en el promontorio, ya que las células de la vaina de tejido conectivo pueden regenerar la papila dérmica después de su pérdida, es decir, al remover la porción inferior del folículo piloso (Yang & Cotsarelis, 2010).

El tamaño de la papila dérmica determina el grosor del pelo, ya sea en enfermedades en las que ocurre miniaturización o cuando ocurren cambios del diámetro del pelo (Morgan, 2014). Como sea, el aumento del tamaño de la papila dérmica se logra por reclutamiento de nuevas células o por hiperplasia local (Morgan, 2014). Sin embargo, y como ya se ha visto anteriormente, la importancia de la papila dérmica es que funciona como un centro de señalización que es necesario para la inducción de la formación de pelo, tanto en el desarrollo como en la vida postnatal. Por ejemplo, Chi et al (2013), lograron la ablación de la papila dérmica por medio de la expresión local de la toxina diftérica dirigida por un promotor de Corina. Esto provocó un retardo en el anágeno al reducirse el número células de la papila dérmica.

La capacidad inductiva de la dermis queda clara cuando se hacen experimentos de reconstitución en los que la porción superior de un folículo truncado de un animal se cultiva con células dérmicas de otro. El tejido injertado regenera una nueva papila dérmica y restablece la estructura epitelial (Yang & Cotsarelis, 2010). Al inyectar las células de la papila dérmica por vía subcutánea se forman agregados quísticos rodeados de papila dérmica, la cual induce la formación de folículos pilosos y de pelos que se proyectan al interior del quiste (Yang & Cotsarelis, 2010).

En cuanto a los marcadores moleculares, las células de la vaina de tejido conectivo tienen una expresión baja de fosfatasa alcalina y una alta expresión de α-actina de músculo liso. In vivo, el patrón de estas proteínas en la papila dérmica es totalmente opuesto (Mahjour, 2014). La expresión de fosfatasa alcalina se asocia con la capacidad de inducción de las células de la papila dérmica y ambas disminuyen cada vez que se hace un nuevo cultivo a partir de las mismas. Algunas sustancias como las BMP o los antagonistas de la glucógeno sintasa quinasa (GSK), permiten mantener la capacidad inductiva de las células luego de varios repiques (Yang y Cotsarelis, 2010).

7.3. Aplicaciones clínicas

7.3.1. Restauración capilar

En condiciones como el envejecimiento y la alopecia androgenética, la pérdida de pelo se asocia inicialmente con una disminución de su grosor, que, a su vez, es producto de la reducción del número de células en la papila dérmica (Morgan, 2014).

En el área de cuero cabelludo, distintas regiones tienen una susceptibilidad específica para experimentar calvicie, lo que ha estimulado la realización de implantes autólogos de pelo desde la región occipital a la región de la coronilla y la frente. Sin embargo, la obtención de los folículos para implante es una tarea tediosa y está limitada por el tamaño de la región que aún conserva pelo, por no

mencionar los riesgos inherentes a cualquier procedimiento quirúrgico (Morgan, 2014).

Por lo anterior, y aprovechando la capacidad de las células de la papila dérmica para inducir la formación de folículos pilosos al ser injertada bajo la epidermis, se ha intentado el abordaje de extraer las células de la papila dérmica y replicarlas en cultivo para posteriormente realizar implantes (Morgan, 2014). Algunos experimentos utilizando tejidos humanos han culminado en la formación de folículos aberrantes debido a que la capacidad inductiva disminuye dependiendo del tiempo en cultivo y del número de repiques, especialmente en cultivos bidimensionales (Higgins et al, 2014). De hecho, el grupo de Higgins et al (2014) comprobó que la papila dérmica intacta era capaz de inducir folículos pilosos en epidermis de prepucio neonatal, pero que al inyectar células de la papila dérmica obtenidas por cultivo convencional bajo el mismo tejido, no se formaban folículos pilosos incluso después de 6 semanas. Cuando cultivaron células de la papila dérmica utilizando el método tridimensional de la gota colgante, algunas de las células, inicialmente cultivadas en medios bidimensionales recuperan su capacidad de inducir pelo (Higgins et al 2014).

Este tipo de enfoque es prometedor y permitirá mejores resultados si se combina con la selección de las células en una etapa del ciclo en la cual su poder inductor es óptimo (Morgan, 2014), o agregando algunas de las moléculas inductoras de la morfogénesis y del ciclo capilar. No hace falta mencionar que a medida que se conozca más de la regulación fina del ciclo capilar se podrán establecer bancos

de tejido folicular que sea viable al largo plazo y se podrán evitar riesgos potenciales como la carcinogénesis.

7.3.2. Reparación de heridas

Se ha visto que las áreas cubiertas de pelo sanan más rápidamente cuando sufren heridas que otros sitios del cuerpo y se ha descrito la formación de folículos pilosos en el centro de heridas grandes luego de la re-epitelización (Baquerizo-Nole, 2014); esto representa una oportunidad para la medicina regenerativa.

Por ejemplo, en un estudio con ratones se trasplantaron células positivas para Lrg6 en un vehículo hidrogel y se encontró que los lechos cruentos sanaban más rápido (Baquerizo-Nole, 2014). En otro estudio Jiménez et al (2012), utilizaron injertos autólogos de folículos de cabello y los implantaron en úlceras crónicas de los miembros inferiores de 10 pacientes, y encontraron una reducción importante (27.1%) en el área de las úlceras luego de 18 semanas. Martinez et al (2016), realizaron un estudio aleatorizado y controlado de injertos de piel con folículos pilosos obtenidos por punción, obteniendo resultados igualmente alentadores.

Los equivalentes dérmicos con polímeros biodegradables permiten la regeneración de la piel en un lapso de cuatro semanas. Ojeh et al (2017) implantaron células de la vaina radicular externa en un andamiaje polimérico y compararon su eficacia en la reparación de quemaduras en un paciente, con respecto a un andamiaje similar que tenía folículos pilosos truncados como fuente de células. Se encontró que los andamiajes con células de la vaina radicular

externa resultaban en regeneración epitelial in vivo, sin embargo ninguno los dos formaron epidermis in vitro (Ojeh et al, 2017).

7.3.3. Reparación de tejido nervioso

Las células madre folículo piloso tienen la capacidad de diferenciarse en varios tipos celulares, incluyendo neuronas, oligodendrocitos, células de Schwann y astrocitos, por lo tanto tienen la potencialidad de reconstituir estructuras anatómicas del sistema nervioso (Najafzadeh, et al 2015)

Un tipo especial de célula madre folicular son las células epidérmicas derivadas de la cresta neural, las cuales, una vez implantadas en un modelo de lesión medular contusa, originan neuronas y se integran a través de sus prolongaciones con las células nerviosas del anfitrión (Najafzadeh, et al 2015). En otro estudio similar, esta vez en un modelo de sección medular, las células madres foliculares implantadas produjeron células de Schwann y la recuperación de la movilidad de las patas traseras en ratones (Najafzadeh, et al 2015).

El grupo de Esmaeilzade et al (2012), logró la diferenciación de células epidérmicas derivadas de la cresta neural en células colinérgicas del hipocampo al trasplantarlas en ratas a las que se les provocó enfermedad de Alzheimer por medio de la inyección de proteína amiloide β-1 40 en el cerebro.

7.3.4. Reparación vesical

La vejiga urinaria puede presentar un espectro amplio de lesiones que alteran su estructura, que van desde el trauma hasta las malformaciones congénitas y el cáncer (Li et al, 2016). A pesar de que existen diversas estrategias para reparar la vejiga, se requieren nuevos enfoques para preservar la función y la estructura de este órgano. Dado que las células madre del folículo piloso pueden, al menos *in vitro*, dar lugar a diversos tipos celulares, es de esperase que se intenten utilizar con este propósito.

Li et al (2016) utilizaron matriz extracelular de vejiga urinaria descelularizada como soporte para el crecimiento de células madre del folículo piloso con el fin de estudiar su biocompatibilidad con miras a su uso en la reparación vesical.

Por otro lado, Drewa et al (2012) valiéndose del hecho de que las moléculas presentes en el microambiente tisular influencian el comportamiento celular, utilizaron un medio de cultivo condicionado por células uroteliales para obligar a las células madres del folículo piloso a transdiferenciarse en células de fenotipo urotelial. Sin embargo los aspectos funcionales de las células así obtenidas, tales como como su capacidad de formar una barrera impermeable son motivo de estudio, ya que la exposición a la orina es tóxica incluso para las células uroteliales *in vitro* (Drewa et al, 2012).

7.3.5. Cáncer de piel

Una de las vías de transducción de señales más importantes para el desarrollo del folículo piloso y para el ciclo capilar, la de hedgehog, se encuentra alterada en el carcinoma basocelular (Rompolas & Greco, 2014). Se cree que el folículo piloso es la fuente de las células anormales y que las lesiones, al estimular la activación de las células del promontorio, promueven el crecimiento tumoral.

Por otro lado, el comportamiento de regresión espontánea de los queratoacantomas se ha considerado por algunos autores como un reflejo de su origen en el folículo piloso (Rompolas& Greco, 2014).

Si lo anterior es cierto, el estudio del desarrollo y de la regulación de la dinámica del folículo piloso permitirá el diseño de estrategias de tratamiento de algunas formas de cáncer de piel al modular el microambiente de las células madres foliculares.

8. Conclusiones

El folículo piloso es un órgano muy impresionante desde el punto de vista biológico ya que puede regenerarse durante toda la vida del animal que lo porta. El diálogo molecular entre sus compartimientos mesenquimal y epitelial es clave para el mantenimiento de la proliferación celular y de la diferenciación de cada una de sus capas durante ciclos capilares sucesivos. Igualmente importante es la presencia de diferentes poblaciones de células madres que permiten, no sólo el crecimiento el folículo, sino la reparación de las lesiones en varios de los órganos de la unidad pilosebácea y de la piel interfolicular.

El entendimiento a fondo de los mecanismos moleculares que permiten la comunicación entre las células de la papila dérmica y las demás porciones de folículo piloso no sólo será un triunfo intelectual, sino que tendrá aplicaciones prácticas tales como la generación de medios de cultivo que mantengan la viabilidad a largo plazo junto con la capacidad de generar folículos pilosos con una arquitectura y una funcionalidad comparables a las de sus contrapartes in vivo.

A pesar de los grandes progresos en la biología capilar, todavía el conocimiento dista de ser completo. La identidad de la primera señal dérmica sigue siendo un acertijo sin resolver, como también lo es la identidad de los mediadores responsables del paso de telógeno refractario a telógeno competente. Sin duda, resolver estos enigmas permitirá la modulación del comportamiento celular de los

elementos mesenquimales y epiteliales de folículo piloso con miras al tratamiento de las alopecias y de las hipertricosis.

Actualmente se depende bastante de modelos animales como el ratón que, a pesar de su utilidad, presentan diferencias importantes en cuanto a la fisiología el folículo piloso con respecto al hombre. Se hace necesario, entonces, buscar otros modelos complementarios que reproduzcan de una manera más fidedigna el comportamiento de las células foliculares humanas, ya que la obtención de éstas puede plantear dilemas éticos, sobre todo en el contexto del estudio de la morfogénesis prenatal de los folículos.

También es importante estudiar las diferencias y las semejanzas entre los folículos pilosos de diferentes localizaciones corporales, ya que, si bien es cierto que se sabe bastante acerca de la variación regional de la morfología del tallo piloso, hay pocos estudios publicados respecto de las particularidades del folículo piloso en sitios diferentes al cabello.

El ciclo capilar influye, no solamente en las células foliculares, sino también en el funcionamiento de las células inmunitarias residentes en el folículo de modo que las alteraciones en la ejecución coordinada del ciclo pueden provocar el colapso del privilegio inmunitario del que goza este órgano durante el anágeno. Igualmente, las señales provenientes de las células inflamatorias alteran la proliferación de los elementos epiteliales foliculares. Desentrañar estas interacciones de permitirá a los médicos un mejor tratamiento de las alopecias de

origen inmunitario como la alopecia areata y las alopecias cicatriciales. Incluso, el manejo de infecciones que comprometen la unidad pilosebácea puede optimizarse si se tienen en cuenta los cambios de la inmunidad en la piel como consecuencia de las señales provenientes de folículo piloso.

Finalmente, la gran capacidad de diferenciación que tienen las células madres foliculares abre las puertas para el tratamiento de enfermedades, más allá de las alopecias y las hipertricosis. Las células madres epiteliales del folículo pueden usarse para acelerar la reparación de lesiones como quemaduras, laceraciones y ulceraciones extensas en la piel. Además, como pueden dar origen a otros linajes epiteliales (por ejemplo, urotelio) y no epiteliales (por ejemplo, tejido nervioso) serán útiles en un futuro no muy lejano para el tratamiento de condiciones incapacitantes como las secuelas del cáncer de vejiga, lesiones medulares o la enfermedad de Alzheimer.

Bibliografía

1. Agha-Hosseini, F., Etesam, F., & Rohani, B. (2007). A boy with oral hair: Case report. Medicina Oral, Patologia Oral Y Cirugia Bucal. Sep 1;12(5):E357-9.
2. Ahtiainen L., Lefebvre S., Lindfors P. H., Renvoisé E., Shirokova V., Vartiainen M. K., Thesleff I., Mikkola M. L., (2014). Directional cell migration, but not proliferation, drives hair placode morphogenesis. Dev. Cell 28, 588–602
3. Baquerizo Nole, K. L., & Kirsner, R. S. (2015). Hair follicles and their potential in wound healing. Exp Dermatol. 24(2):95-6
4. Benitah, S. A., & Frye, M. (2012). Stem cells in ectodermal development. Journal of Molecular Medicine. 90(7):783-90
5. Bernard, B. A. (2017), The Hair Follicle Enigma. Exp Dermatol. Accepted Author Manuscript. doi:10.1111/exd.13337
6. Blanpain, C., & Fuchs, E. (2006). Epidermal Stem Cells of the Skin. Annu. Rev. Cell Dev. Biol, 22, 339–73.
7. Blix, A.S. (2016) Adaptations to polar life in mammals and birds. J Exp Biol. 2016 Apr 15;219(Pt 8):1093-105. doi: 10.1242/jeb.120477.
8. Botchkareva NV, Ahluwalia G, Shander D. Apoptosis in the hair follicle. The Journal of investigative dermatology. 2006;126:258–64

9. Buffoli, B., Rinaldi, F., Labanca, M., Sorbellini, E., Trink, A., Guanziroli, E. Rodella, F. (2014). The human hair: from anatomy to physiology. 53(3):331-41
10. Chi W, Wu E, Morgan BA (2013). Dermal papilla cell number specifies hair size, shape and cycling and its reduction causes follicular decline. Development. 140:1676–1683
11. Coelho, L. G. M., Ferreira-Junior, J. B., Martini, A. R. P., Borba, D. A., Coelho, D. B., Passos, R. L. F., Rodrigues, L. O. C. (2010). Head hair reduces sweat rate during exercise under the sun. International Journal of Sports Medicine. https://doi.org/10.1055/s-0030-1262802
12. Cotsarelis, G., Sun, T.-T., & Lavker, R. M. (1990). Label-Retaining Cells Reside in the Bulge Area of Pilosebaceous Unit: Implications for Follicular Stem Cells, Hair Cycle, and Skin Carcinogenesis. Cell, 61, 1329–1337
13. D'Mello, S. A. N., Finlay, G. J., Baguley, B. C., & Askarian-Amiri, M. E. (2016). Signaling pathways in melanogenesis. International Journal of Molecular Sciences. https://doi.org/10.3390/ijms17071144
14. Dawber R (1996) Hair: its structure and response to cosmetic preparations. Clin Dermatol 14(1):105–112
15. Dawson, T. J., Webster, K. N., & Maloney, S. K. (2014). The fur of mammals in exposed environments; do crypsis and thermal needs necessarily conflict? The polar bear and marsupial koala compared. Journal of Comparative Physiology B: Biochemical, Systemic, and Environmental Physiology. https://doi.org/10.1007/s00360-013-0794-8

16. De La Mettrie, R. (2007). Shape Variability and Classification of Human Hair: A Worldwide Approach. Human Biology, 79(3), 265–281. https://doi.org/10.1353/hub.2007.0045
17. Dean, I., & Siva-Jothy, M. T. (2012.). Human fine body hair enhances ectoparasite detection. https://doi.org/10.1098/rsbl.2011.0987
18. Deedrick DW, Koch SL. Microscopy of hair Part I: A practical guide and manual for human hairs. Forensic Science Communications. 2004 Jul;6(1)
19. Drewa,T; Joachimiak,R; Bajek,A; Gagat,M; Grzanka,A; Bodnar,M;Marszalek,A; De˛bski, R and Chłost, P. (2013). Hair follicle stem cells can be driven into a urothelial-like phenotype: An experimental study. Int J Urology. 20, 537–542
20. Driskell R.R., Clavel C., Rendl M., Watt F.M. (2011) Hair follicle dermal papilla cells at a glance. J. Cell Sci.124:1179–1182. doi: 10.1242/jcs.082446.
21. Duverger, O., & Morasso, M. I. (2014). To grow or not to grow: Hair morphogenesis and human genetic hair disorders. Seminars in Cell and Developmental Biology. 25-26:22-33
22. Ellis, T., Gambardella, L., Horcher, M., Tschanz, S., Capol, J., Bertram, P., Busslinger, M. (2001). The transcriptional repressor CDP (Cutl1) is essential for epithelial cell differentiation of the lung and the hair follicle. Genes & Development, 15(17), 2307–2319. http://doi.org/10.1101/gad.200101
23. Esmaeilzade B, Nobakht M, Joghataei M T, Rahbar Roshandel N, Rasouli H, Samadi Kuchaksaraei A, et al (2012). Delivery of Epidermal Neural Crest

Stem Cells (EPI-NCSC) to hippocamp in Alzheimer's Disease Rat Model. IBJ. 16 (1) :1-9

24. Geyfman M, Plikus MV, Treffeisen E, Andersen B, Paus R.(2015). Biol Rev Camb Philos Soc. Nov; 90(4):1179-96.
25. Guinnes World Records (2017). En http://www.guinnessworldrecords.es/ world-records/longest-hair-(female). Accesado 8 de marzo de 2017 15:00
26. Fink, B., Hufschmidt, C., Hirn, T., Lankhof, J., Zaidi, Q., Shinya, M., Giesel, M. (2016). Age, Health and Attractiveness Perception of Virtual (Rendered) Human Hair. Front. Psychol, 7. https://doi.org/10.3389/fpsyg.2016.01893
27. Fu J, Hsu W. Epidermal Wnt Controls Hair Follicle Induction by Orchestrating Dynamic Signaling Crosstalk between the Epidermis and Dermis. J Invest Dermatol. 2013;133:890–898
28. Fuchs E (2016). Epithelial Skin Biology: Three Decades of Developmental Biology, a Hundred Questions Answered and a Thousand New Ones to Address. Curr Top Dev Biol. 116:357-74. doi: 10.1016/bs.ctdb.2015.11.033.
29. Harding, H. and Rogers G. (1999) Physiology and Growth of Human Hair, in Forensic Examination of Hair. First edition. (ed. Robertson, J). Taylor & Francis, London UK
30. Higgins C. A., Chen J. C., Cerise J. E., Jahoda C. A., Christiano A. M., (2013) Microenvironmental reprogramming by three-dimensional culture enables dermal papilla cells to induce de novo human hair-follicle growth. Proc. Natl. Acad. Sci. U.S.A. 110, 19679–19688

31. Horsley, V., O'Carroll, D., Tooze, R., Ohinata, Y., Saitou, M., Obukhanych, T, Fuchs, E. (2006). Blimp1 Defines a Progenitor Population that Governs Cellular Input to the Sebaceous Gland. Cell. 11;126(3):597-609
32. Hu HM, Zhang SB, Lei XH, Deng ZL, Guo WX, Qiu ZF, et al (2012). Estrogen leads to reversible hair cycle retardation through inducing premature catagen and maintaining telogen. PLoS One.; 7:e40124.
33. Hsu Y. C., Li L. & Fuchs E (2014) Emerging interactions between skin stem cells and their niches. Nat. Med. 20, 847–856.
34. Inui S. & Itami S. (2013) Androgen actions on the human hair follicle: perspectives. Exp. Dermatol. 22, 168–171
35. Janich P, Pascual G, Merlos-Suárez A, Batlle E, Ripperger J, Albrecht U, Cheng HY, Obrietan K, Di Croce L, Benitah SA. (2011) The circadian molecular clock creates epidermal stem cell heterogeneity. Nature 480:209–214.
36. Johansson JA, Headon DJ (2014) Regionalisation of the skin. Semin Cell Dev Biol 25–26: 3–10. doi: 10.1016/j.semcdb.2013.12.007
37. Jiménez, F., Garde, C., Poblet, E., Jimeno, B., Ortiz, J., Martínez, M. L., Izeta, A. (2012.). A pilot clinical study of hair grafting in chronic leg ulcers. 20(6):806-14
38. Jones, D. (2011). Enhanced eyelashes: Prescription and over-the-counter options. Aesthetic Plastic Surgery, 35(1), 116–121. https://doi.org/10.1007/s00266-010-9561-3

39. Jones L.N. (2001)Hair structure anatomy and comparative anatomy. Clin Dermatol. 19(2):95–103. doi: 10.1016/s0738-081x(00)00120-6
40. Joshi RS.(2011)The Inner Root Sheath and the Men Associated with it Eponymically. International journal of trichology. 3:57–62. doi: 10.4103/0974-7753.82119
41. Kaufman CK, Zhou P, Pasolli HA, Rendl M, Bolotin D, Lim KC, Dai X, Alegre ML, Fuchs E. GATA3: an unexpected regulator of cell lineage determination in skin. Genes Dev. 2003;17:2108–2122.
42. Kim BK, Lee HY, Choi JH, Kim JK, Yoon JB, Yoon SK (2012) Hairless plays a role in formation of inner root sheath via regulation of Dlx3 gene. J Biol Chem 287(20): 16681–16688
43. Kimura-Ueki M, Oda Y, Oki J, Komi-Kuramochi A, Honda E, Asada M, et al (2012) Hair cycle resting phase is regulated by cyclic epithelial FGF18 signaling. J Invest Dermatol. 132: 1338–1345.
44. Krause, K., & Foitzik, K. (2006). Biology of the Hair Follicle: The Basics. Seminars in Cutaneous Medicine and Surgery. 25(1):2-10
45. Kretzschmar, K., Cottle, D. L., Donati, G., Chiang, M. F., Quist, S. R., Gollnick, H. P., Watt, F. M. (2014). BLIMP1 is required for postnatal epidermal homeostasis but does not define a sebaceous gland progenitor under steady-state conditions. Stem Cell Reports. 14;3(4):620-33
46. Langan EA, Ramot Y, Hanning A, Poeggeler B, Biro T, Gaspar E, Funk W, Griffiths CE, Paus R 2010. Thyrotropin-releasing hormone and oestrogen

differentially regulate prolactin and prolactin receptor expression in female human skin and hair follicles in vitro. Br J Dermatol 162: 1127–1131

47. Lay K, Kume T, Fuchs E. (2016) FOXC1 maintains the hair follicle stem cell niche and governs stem cell quiescence to preserve long-term tissue-regenerating potential. Proc Natl Acad Sci U S A. 113:E1506–1515
48. Lee J, Tumbar T. (2012) Hairy tale of signaling in hair follicle development and cycling. Semin Cell Dev Biol. Oct;23(8):906-16
49. Li, J., Wang, W., Li, J., Rexiati, M., An, H., Wang, F., & Wang, Y. (2016). The histocompatibility research of hair follicle stem cells with bladder acellular matrix. Medicine, 95(45), e4979.
50. Lim, X., & Nusse, R. (2013). Wnt signaling in skin development, homeostasis, and disease. Cold Spring Harbor Perspectives in Biology. 1;5(2). pii: a008029
51. Lindelöf B. Human hair form. Arch Dermatol. 1988;124(9):1359.
52. Liu N., Wang L.-H., Guo L.-L., et al. (2013)Chronic restraint stress inhibits hair growth via substance p mediated by reactive oxygen species in mice. PLoS ONE.;8(4) doi: 10.1371/journal.pone.0061574.e61574
53. Liwanag, H. E. M., Berta, A., Costa, D. P., Abney, M., & Williams, T. M. (2012). Morphological and thermal properties of mammalian insulation: The evolution of fur for aquatic living. Biological Journal of the Linnean Society. https://doi.org/10.1111/j.1095-8312.2012.01900.x
54. Luther, N., Darvin, M. E., Sterry, W., Lademann, J., & Patzelt, A. (2012). Ethnic differences in skin physiology, hair follicle morphology and follicular

penetration. Skin Pharmacology and Physiology, 25(4), 182–191. https://doi.org/10.1159/000337933

55. Mahjour, S. B., Ghaffarpasand, F., & Wang, H. (2012.). Hair Follicle Regeneration in Skin Grafts: Current Concepts and Future Perspectives. 18(1):15-23

56. Martínez, M. L., Escario, E., Poblet, E., Sánchez, D., Buchón, F. F., Izeta, A., & Jimenez, F. (2016). Hair follicle-containing punch grafts accelerate chronic ulcer healing: A randomized controlled trial. Journal of the American Academy of Dermatology. 2016 Nov;75(5):1007-1014

57. Maurer, M., Rietzler, M., Burghardt, R., & Siebenhaar, F. (2016). The male beard hair and facial skin - Challenges for shaving. International Journal of Cosmetic Science, 38(June 2015), 3–9. https://doi.org/10.1111/ics.12328

58. Messenger, A. G., de Berker, D. A. R. and Sinclair, R. D. (2010) Disorders of Hair, in Rook's Textbook of Dermatology, Eighth Edition (eds T. Burns, S. Breathnach, N. Cox and C. Griffiths), Wiley-Blackwell, Oxford, UK.

59. Mistry, S., Chatterjee, M., Ghosh, J. R., Chakrabarti, N. K., & Bandyopadhyay, A. R. (2011). Variations of scalp, pubic and axillary hair. Article J. Biol. Clinic. Anthrop, 69(1), 117–125.

60. Miteva M. (2013) A comprehensive approach to hair pathology of horizontal sections. Am J Dermatopathol. Jul;35(5):529-40

61. Montagna, W., and Van Scott, E. J. (1958). The anatomy of the hair follicle, In The biology of hair growth, W. Montagna, and Ellis, R.A., ed. (Academic Press, New York), pp. 39-64.

62. Morgan, B. A. (2014.). The Dermal Papilla: An Instructive Niche for Epithelial Stem and Progenitor Cells in Development and Regeneration of the Hair Follicle. Cold Spring Harb Perspect Med. 1;4(7):a015180
63. Myung, P., & Ito, M. (2012). Dissecting the bulge in hair regeneration. Journal of Clinical Investigation. 122(2):448-54
64. Najafzadeh, N., Esmaeilzade, B., & Imcheh, M. D. (2015). Hair follicle stem cells: In vitro and in vivo neural differentiation. World J Stem Cells, 7(5), 866–872.
65. Oh, J. W., Kloepper, J., Langan, E. A., Kim, Y., Yeo, J., Kim, M. J, Paus, R. (2016). A Guide to Studying Human Hair Follicle Cycling In Vivo. Journal of Investigative Dermatology, 136, 34–44.
66. Ojeh, N., Akgü L, B., Tomic-Canic, M., Philpott, M., & Navsaria, H. (2017). In vitro skin models to study epithelial regeneration from the hair follicle. PLoS One 28;12(3):e0174389
67. Otberg, N., Richter, H., Schaefer, H., Blume-Peytavi, U., Sterry, W., & Lademann, J. (2004). Variations of Hair Follicle Size and Distribution in Different Body Sites. Journal of Investigative Dermatology, 122(1), 14–19. https://doi.org/10.1046/j.0022-202X.2003.22110.x
68. Paus, R., Burgoa, I., Platt, C. I., Griffiths, T., Poblet, E., & Izeta, A. (2016). Biology of the eyelash hair follicle: An enigma in plain sight. British Journal of Dermatology, 174(4), 741–752.
69. Paus R, Cotsarelis G. The biology of hair follicles. N Engl J Med. 1999;341:491–497. doi: 10.1056/NEJM199908123410706

70. Paus R, Muller-Rover S, Van Der Veen C, et al. (1999) A comprehensive guide for the recognition and classification of distinct stages of hair follicle morphogenesis. J Invest Dermatol. 113:523–532
71. Purba, T. S., Brunken, L., Hawkshaw, N. J., Peake, M., Hardman, J. and Paus, R. (2016), A primer for studying cell cycle dynamics of the human hair follicle. Exp Dermatol, 25: 663–668. doi:10.1111/exd.13046
72. Purba, T. S., Haslam, I. S., Poblet, E., Jiménez, F., Gandarillas, A., Izeta, A. and Paus, R. (2014), Human epithelial hair follicle stem cells and their progeny: Current state of knowledge, the widening gap in translational research and future challenges. BioEssays, 36: 513–525. doi:10.1002/bies.201300166
73. Rishikaysh P, Dev K, Diaz D, Qureshi WM, Filip S, Mokry J. (2014) Signaling involved in hair follicle morphogenesis and development. International journal of molecular sciences. 15(1):1647–70
74. Robbins, C. R. (1994). Morphological and macromolecular structure. Chemical and physical behavior of human hair, pp 9-10.
75. Rompolas, P., & Greco, V. (2014). Stem cell dynamics in the hair follicle niche. Seminars in Cell and Developmental Biology, 25–26, 34–42.
76. Schlake, T. (2007). Determination of hair structure and shape. Seminars in Cell and Developmental Biology 18(2):267-73
77. Schneider, M. R., & Paus, R. (2010). Sebocytes, multifaceted epithelial cells: Lipid production and holocrine secretion. International Journal of Biochemistry and Cell Biology. https://doi.org/10.1016/j.biocel.2009.11.017

78. Schneider, M. R., Schmidt-Ullrich, R., & Paus, R. (2009). The Hair Follicle as a Dynamic Miniorgan. Current Biology. 10;19(3):R132-42
79. Schweiger, D., Hoff, A., Scheede, S., Fischer, F., Tilsner, J., Lüttke, J., Neumann, Y., Hagens, R. (2016), Towards a body hair atlas of women of caucasian ethnicity. Int J Cosmet Sci, 38: 409–420. doi:10.1111/ics.12304
80. Sellheyer K, Krahl D. (2010). Expression pattern of GATA-3 in embryonic and fetal human skin suggests a role in epidermal and follicular morphogenesis. J Cutan Pathol. 37:357–361
81. Sennett R, Rendl M (2012) Mesenchymal–epithelial interactions during hair follicle morphogenesis and cycling. Seminars in Cell & Developmental Biology 23: 917–927.
82. Sinclair, R. D. (2007). Healthy Hair: What Is it? Journal of Investigative Dermatology Symposium Proceedings, 12(2), 2–5.
83. Skrok A, Bednarczuk T, Skwarek A, Popow M, Rudnicka L, Olszewska M. (2015). The effect of parathyroid hormones on hair follicle physiology: implications for treatment of chemotherapy-induced alopecia. Skin Pharmacol Physiol. 28(4):213-25.
84. Stenn, K. S., & Paus, R. (2001.). Controls of Hair Follicle Cycling Physiol Rev.. 81(1):449-494
85. Takeda N, Jain R, Leboeuf MR, Padmanabhan A, Wang Q, Li L, Lu MM, Millar SE, Epstein JA. (2013) Hopx expression defines a subset of multipotent hair follicle stem cells and a progenitor population primed to give rise to K6+ niche cells. Development. 140:1655–1664.

86. Wolfram LJ (2003) Human hair: a unique physicochemical composite. J Am Acad Dermatol 48(6 Suppl 1):S106–S114
87. Yang, C. C., & Cotsarelis, G. (2010). Review of hair follicle dermal cells. Journal of Dermatological Science. 57(1):2-11
88. Yang, F.-C., & Zhang, Y. Rheinstädter, M. C. (2014). The structure of people's hair. http://doi.org/10.7717/peerj.619
89. Yang, L., & Peng, R. (2010). Unveiling Hair Follicle Stem Cells. Stem Cell Reviews and Reports. 6(4):658-64